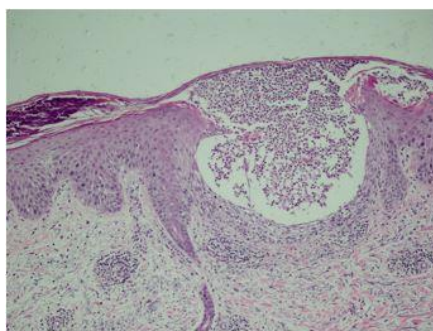
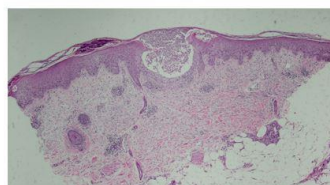
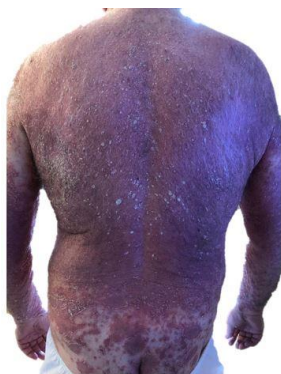

**EXAME DE OBTENÇÃO DE TÍTULOS DE ESPECIALISTA
EM DERMATOLOGIA – TED 2023**



QUESTÕES

1. Analise as imagens clínica e histopatológicas a seguir.



Nesse caso, qual é o diagnóstico?

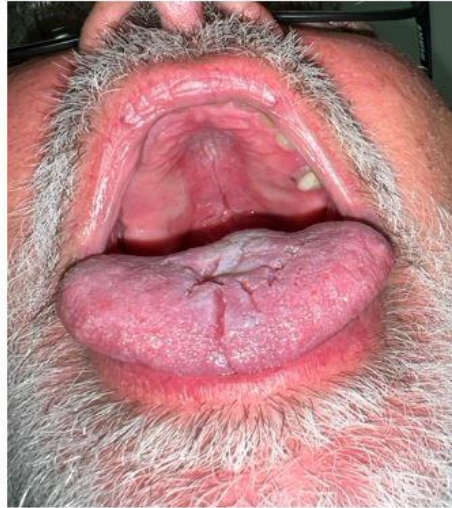
- A)** Sarna crostosa.
- B)** Pustulose exantemática aguda generalizada.
- C)** Impetigo bolhoso.
- D)** Pityriase rubra pilar.

**EXAME DE OBTENÇÃO DE TÍTULOS DE ESPECIALISTA
EM DERMATOLOGIA – TED 2023**



2. Analise o caso clínico a seguir.

Paciente do sexo masculino, 63 anos de idade, em uso de medicação biológica prescrita pelo reumatologista, apresenta as lesões a seguir.



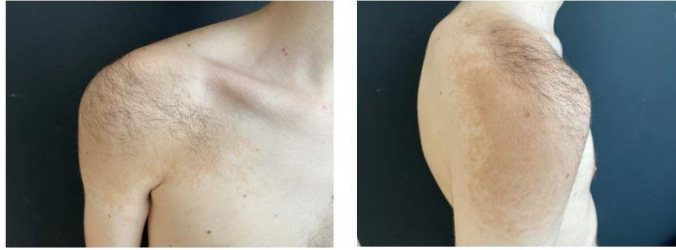Levando em consideração o modo de ação dos imunobiológicos e as lesões apresentadas, qual é a classe de imunobiológicos usada pelo paciente?

- A)** Anti-p40.
- B)** Anti-TNF alfa.
- C)** Anti-p19.
- D)** Anti-IL17.

**EXAME DE OBTENÇÃO DE TÍTULOS DE ESPECIALISTA
EM DERMATOLOGIA – TED 2023**



3. Analise as imagens clínicas a seguir.



Em relação ao diagnóstico, assinale a alternativa correta.

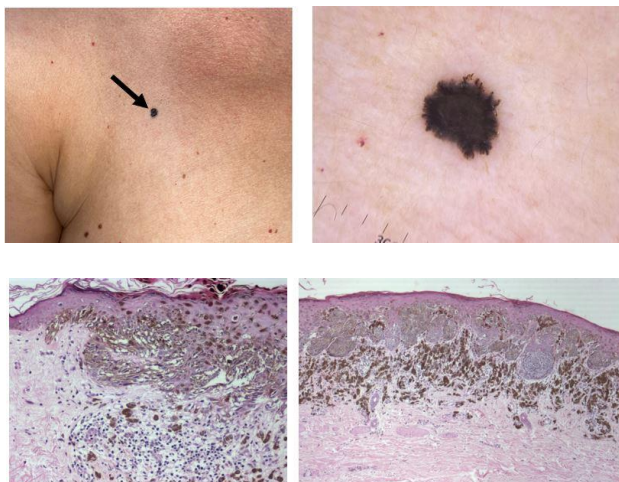
- A)** Acomete mais homens do que mulheres, com uma relação de 5:1.
- B)** Está associado com a neurofibromatose tipo 1.
- C)** Apresenta como complicação a melanocitose neurocutânea.
- D)** É composto por células névicas, histopatologicamente.

**EXAME DE OBTENÇÃO DE TÍTULOS DE ESPECIALISTA
EM DERMATOLOGIA – TED 2023**



4. Analise o caso clínico a seguir.

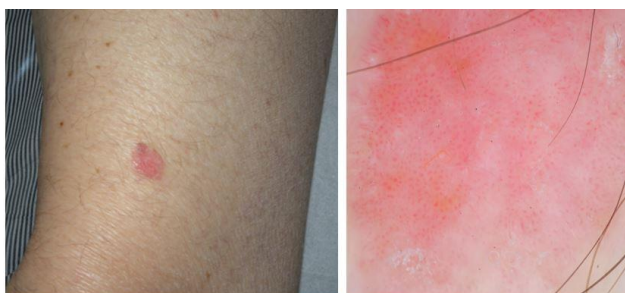Paciente do sexo feminino, 49 anos de idade, apresentando a lesão em destaque com as respectivas imagens dermatoscópica e histopatológicas.



Nesse caso, qual é o diagnóstico?

- A) Nevo de Reed.
- B) Melanoma.
- C) Lentigo em "pingo de tinta".
- D) Nevo combinado.

5. Analise as imagens clínica e dermatoscópica apresentadas a seguir.



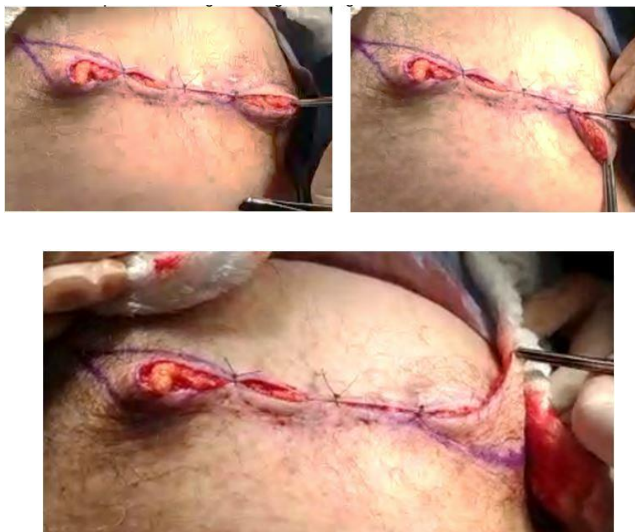Considerando essas imagens, qual é o diagnóstico?

- A) Carcinoma de Merkel.
- B) Doença de Bowen.
- C) Carcinoma basocelular.
- D) Acantoma de células claras.

**EXAME DE OBTENÇÃO DE TÍTULOS DE ESPECIALISTA
EM DERMATOLOGIA – TED 2023**



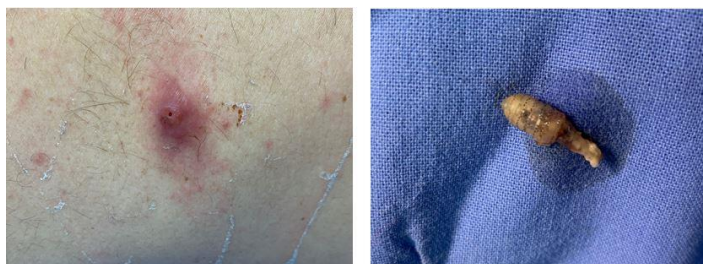6. Analise a sequência de imagens cirúrgicas a seguir.



Em relação ao procedimento cirúrgico que está sendo demonstrado, assinale a alternativa correta.

- A) Trata-se da remoção dos triângulos de Burrow.
- B) Trata-se da plastia em M utilizada nas extremidades de feridas nos membros.
- C) O ângulo de incisão do defeito primário deve ter sido menor ou igual 30°.
- D) Trata-se de retalho V-T na extremidade do defeito.

7. Analise as imagens a seguir.



Em relação ao quadro clínico e ao agente etiológico demonstrados, assinale a alternativa correta.

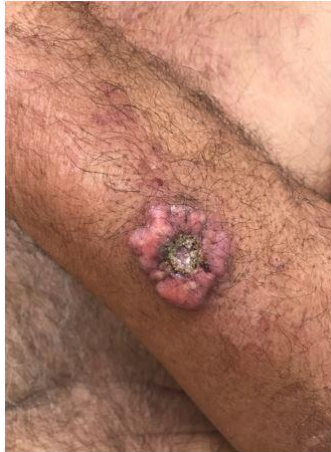- A) Acomete indistintamente ambos os sexos e não há predileção por faixa etária ou tipo racial.
- B) O agente etiológico é do tipo necrobiontófago.
- C) Trata-se de doença provocada por insetos coleópteros do gênero *Paederus*.
- D) Os hospedeiros naturais da larva são o cão e o gato.

**EXAME DE OBTENÇÃO DE TÍTULOS DE ESPECIALISTA
EM DERMATOLOGIA – TED 2023**



8. Analise o caso clínico a seguir.

Paciente do sexo masculino, 55 anos de idade, apresentando, ao longo da vida, múltiplas lesões semelhantes à da imagem a seguir. Estudo genético apresentou mutação do gene TGFBR1.



Nesse caso, qual é a síndrome apresentada pelo paciente?

- A)** Bazex.
- B)** Ferguson-Smith.
- C)** Li-Fraumeni.
- D)** Muir-Torre.

**EXAME DE OBTENÇÃO DE TÍTULOS DE ESPECIALISTA
EM DERMATOLOGIA – TED 2023**



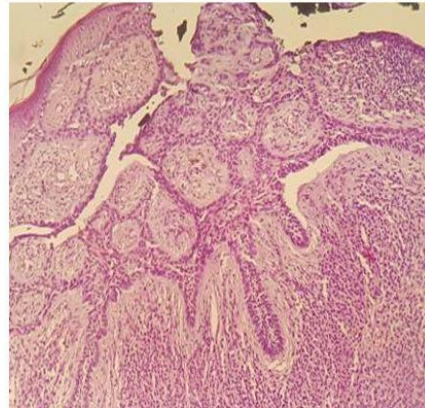
9. Analise o caso clínico a seguir.

Paciente de 73 anos de idade relata surgimento, há cerca de três anos, de lesão (figura 1) sobre cicatriz de queimadura no tronco que havia ocorrido na infância. A figura 2 se refere ao exame anatomopatológico de biópsia da lesão.

FIGURA 1

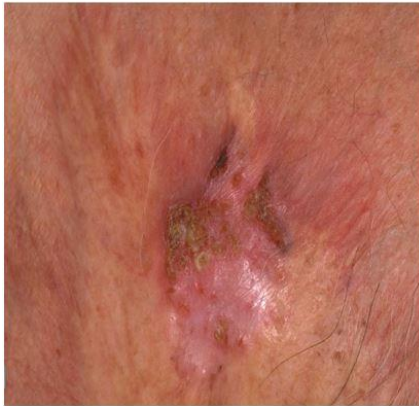

FIGURA 2



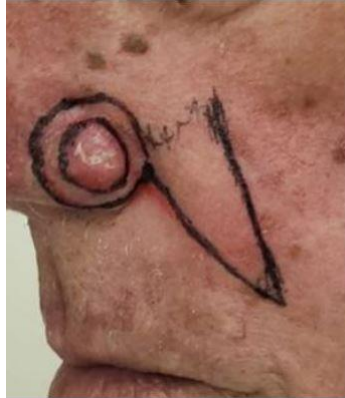Com base nas informações apresentadas, qual é o diagnóstico?

- A)** Carcinoma basocelular.
- B)** Carcinoma espinocelular.
- C)** Melanoma amelanótico.
- D)** Carcinossarcoma.

**EXAME DE OBTENÇÃO DE TÍTULOS DE ESPECIALISTA
EM DERMATOLOGIA – TED 2023**



10. Analise o desenho de um retalho programado para correção de um futuro defeito na asa nasal esquerda.



Com relação a esse caso, assinale a alternativa correta.

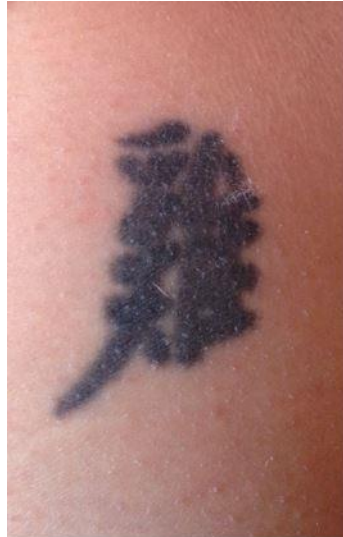- A)** O desenho do retalho representa um movimento tecidual de rotação.
- B)** O suprimento sanguíneo desse retalho é precário, por isso, ele deve ser longo.
- C)** O aspecto em alçapão ocorre com pequena frequência e não apresenta resolução espontânea.
- D)** A ponta da área demarcada com caneta pode ser dobrada para formar uma nova borda da narina.

**EXAME DE OBTENÇÃO DE TÍTULOS DE ESPECIALISTA
EM DERMATOLOGIA – TED 2023**



11. Analise o caso clínico a seguir.

Paciente do sexo feminino, 25 anos de idade, procura atendimento dermatológico para remoção de tatuagem na região lombar, apresentada na imagem a seguir.



Qual *laser* está indicado para a remoção dessa tatuagem?

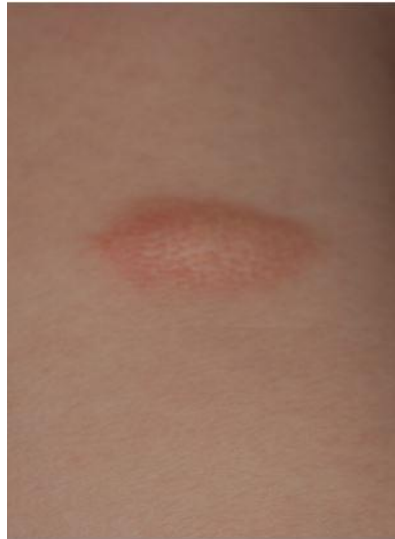- A)** Dye *laser* (*laser* de corante) 510 nm.
- B)** Nd:YAG 1064 nm pulso longo.
- C)** Q-Switched Alexandrita 755 nm.
- D)** Q-Switched Nd:YAG 532 nm.

**EXAME DE OBTENÇÃO DE TÍTULOS DE ESPECIALISTA
EM DERMATOLOGIA – TED 2023**



12. Analise o caso clínico a seguir.

Criança apresentando lesão assintomática, com inchaço e prurido local quando friccionada, conforme imagem a seguir.



Em relação à doença dessa criança, assinale a alternativa correta.

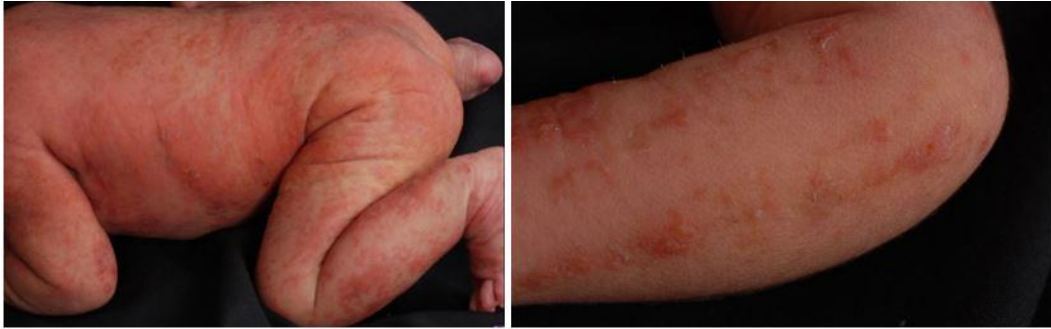- A)** Ocorre, exclusivamente, na infância.
- B)** Não evolui com formação de bolhas sobre a lesão.
- C)** Não involui espontaneamente.
- D)** O principal diagnóstico diferencial é o xantogranuloma juvenil.

**EXAME DE OBTENÇÃO DE TÍTULOS DE ESPECIALISTA
EM DERMATOLOGIA – TED 2023**



13. Analise o caso clínico a seguir.

Lactente do sexo feminino, apresentando lesões cutâneas que foram precedidas por vesículas e bolhas, conforme imagens a seguir.



Com base nas informações apresentadas, qual é o diagnóstico?

- A)** Epidermólise bolhosa.
- B)** Histiocitose de células de Langerhans.
- C)** Incontinência pigmentar.
- D)** Penfigoide infantil.

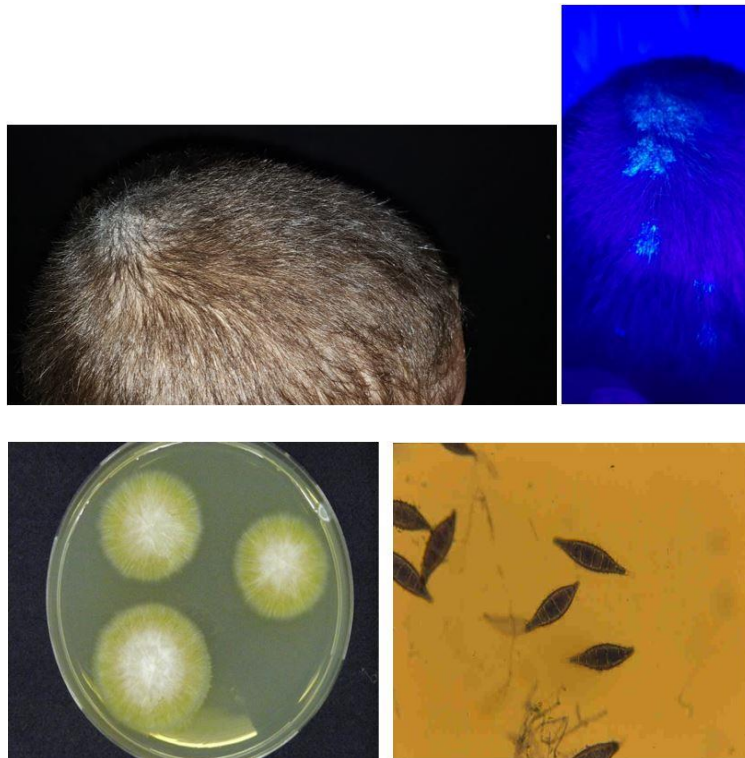
**EXAME DE OBTENÇÃO DE TÍTULOS DE ESPECIALISTA
EM DERMATOLOGIA – TED 2023**



14. Analise o caso clínico a seguir.

Paciente do sexo masculino, cinco anos de idade, compareceu à consulta acompanhado de sua mãe, com queixa de problemas no couro cabeludo.

A seguir, as imagens clínica, do exame com lâmpada de Wood e do exame micológico.



Nesse caso, o agente etiológico dessa infecção é:

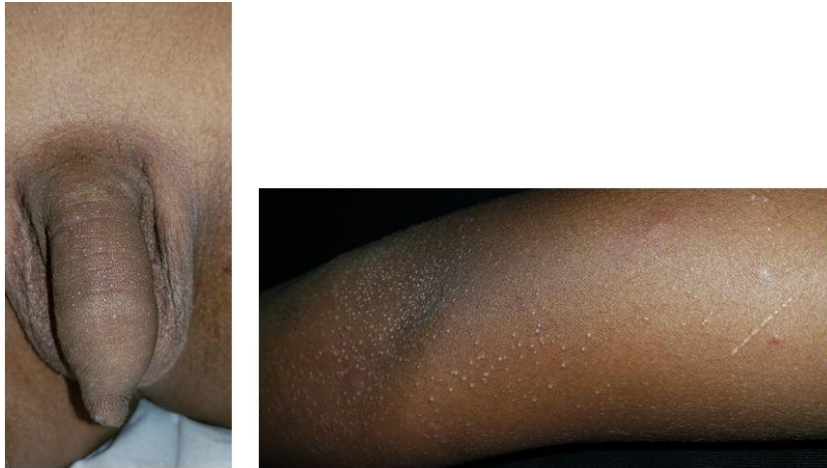- A)** *T. tonsurans*
- B)** *T. mentagrophytes*
- C)** *M. canis*
- D)** *T. rubrum*

**EXAME DE OBTENÇÃO DE TÍTULOS DE ESPECIALISTA
EM DERMATOLOGIA – TED 2023**



15. Analise o caso clínico a seguir.

Criança com seis anos de idade, há oito meses evoluindo com as lesões conforme imagens a seguir.



Nesse caso, qual é o diagnóstico clínico?

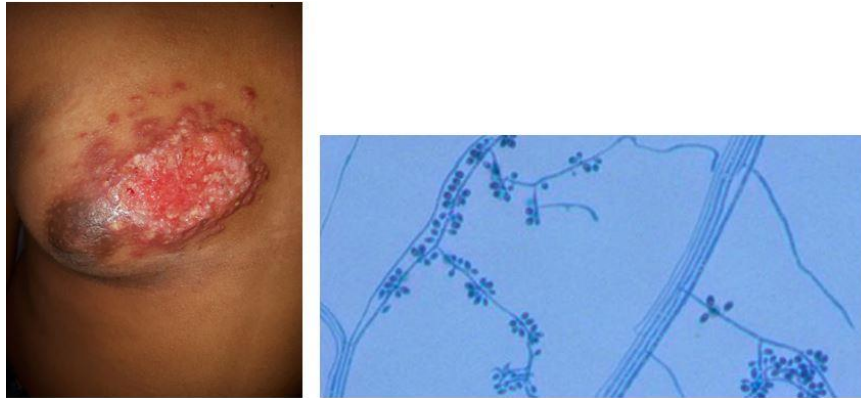- A)** Líquen plano.
- B)** Líquen espinuloso.
- C)** Líquen estriado.
- D)** Líquen nítido.

**EXAME DE OBTENÇÃO DE TÍTULOS DE ESPECIALISTA
EM DERMATOLOGIA – TED 2023**



16. Analise o caso clínico a seguir.

Paciente do sexo feminino, 12 anos de idade, com lesão na mama há quatro meses, conforme apresentado nas imagens clínica e micológica a seguir.



Nesse caso, qual é o diagnóstico?

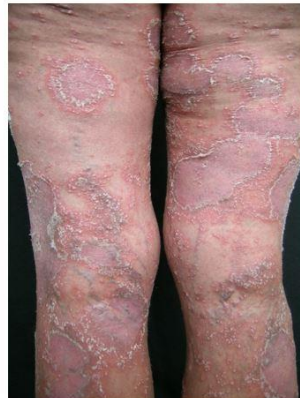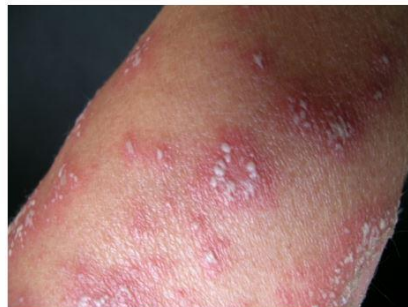- A)** Cromomicose.
- B)** Esporotricose.
- C)** Histoplasmose.
- D)** Coccidioidomicose.

**EXAME DE OBTENÇÃO DE TÍTULOS DE ESPECIALISTA
EM DERMATOLOGIA – TED 2023**



17. Analise o caso clínico a seguir.

Paciente do sexo feminino, atualmente com 64 anos de idade. Desde os 34 anos de idade apresenta lesões cutâneas eritematoescamosas. Foi tratada por três semanas com prednisona 1 mg/kg/dia, com regressão das lesões. Após a suspensão da medicação, procurou a emergência de um hospital, com febre, mal-estar e presença de pústulas em todo o tegumento, conforme imagens a seguir.



Nesse caso, qual é o diagnóstico?

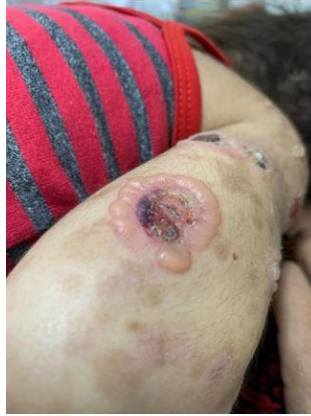- A)** Síndrome estafilocócica da pele escaldada (SSSS).
- B)** Pustulose subcórnea.
- C)** Psoríase pustulosa generalizada.
- D)** Pustulose exantemática generalizada aguda.

**EXAME DE OBTENÇÃO DE TÍTULOS DE ESPECIALISTA
EM DERMATOLOGIA – TED 2023**

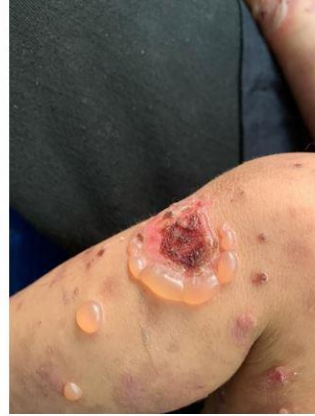

18. Analise o caso clínico a seguir.

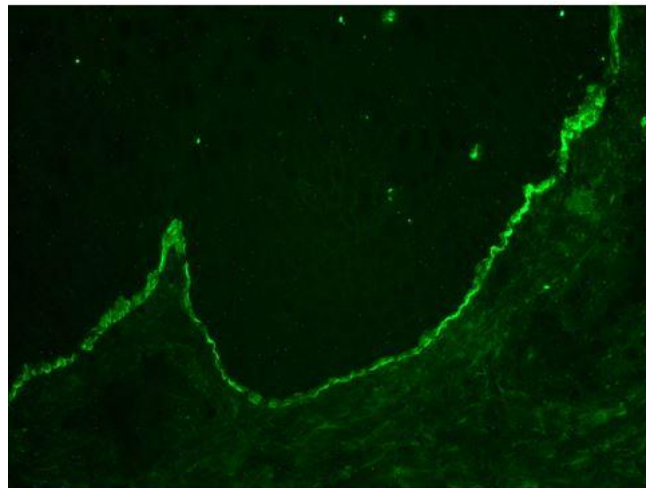
Paciente do sexo feminino, dois anos de idade, há cinco meses com lesões cutâneas pruriginosas, conforme imagens a seguir.



Braço direito



Perna esquerda



Imunofluorescência direta com depósito de IgA

Qual é a droga de escolha para o tratamento dessa doença?

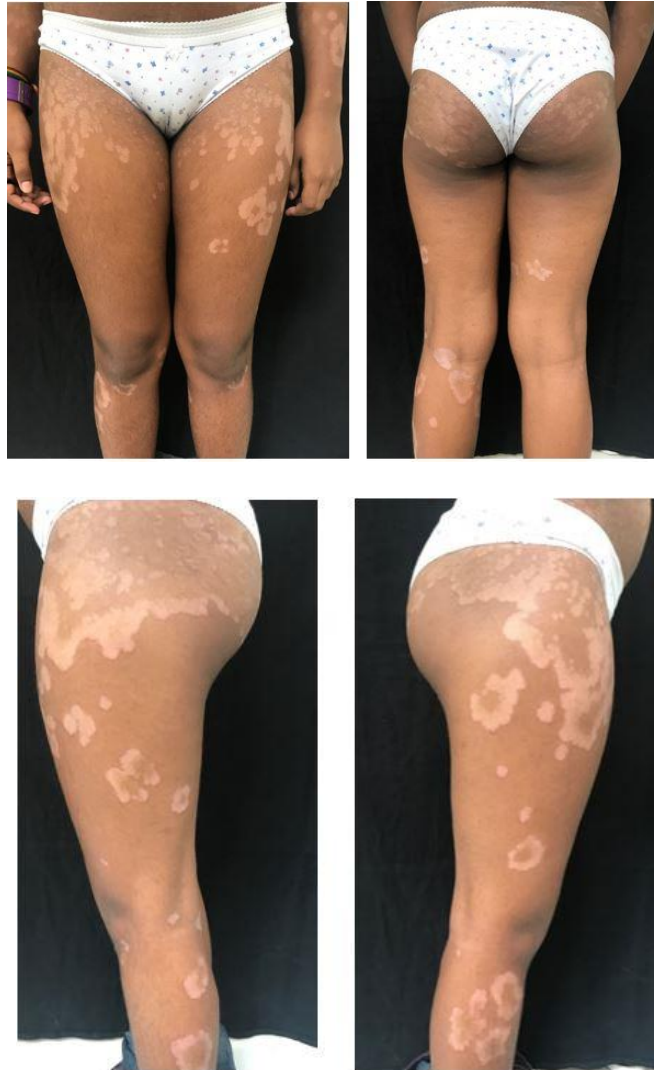- A)** Colchicina.
- B)** Dapsona.
- C)** Metotrexato.
- D)** Ciclosporina.

**EXAME DE OBTENÇÃO DE TÍTULOS DE ESPECIALISTA
EM DERMATOLOGIA – TED 2023**



19. Analise o caso clínico a seguir.

Paciente do sexo feminino, 14 anos de idade, com lesões ceratóticas distribuídas pelo tegumento, fixas, com graus variáveis de eritema, sem lesões de aspecto folicular, conforme imagens a seguir. Nega história de doença na família. Foi tratada durante dois meses com ciclosporina, sem melhora.



Nesse caso, qual é o diagnóstico?

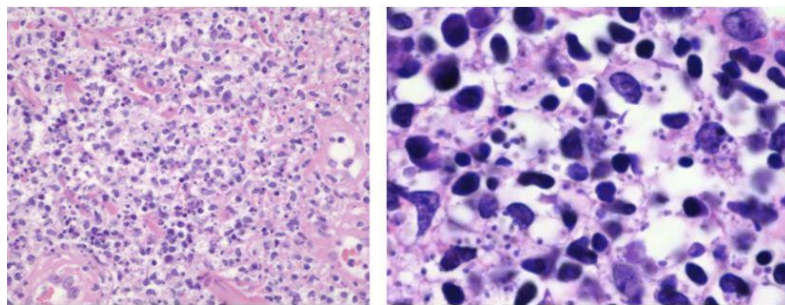
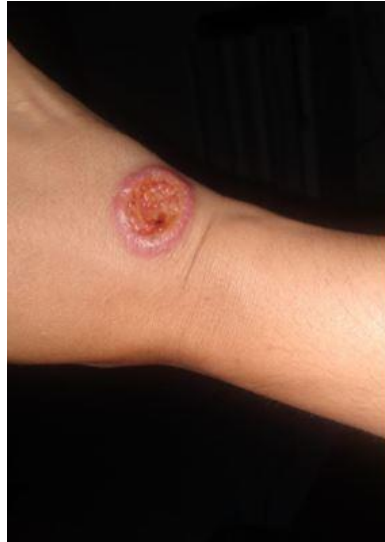- A)** Ictiose linear circunflexa.
- B)** Eritroceratodermia simétrica progressiva.
- C)** Psoríase em placa.
- D)** Dermatite atópica.

**EXAME DE OBTENÇÃO DE TÍTULOS DE ESPECIALISTA
EM DERMATOLOGIA – TED 2023**



20. Analise o caso clínico a seguir.

Mulher, 25 anos de idade, gestante (18 semanas). Apresenta lesão dolorosa no dorso da mão esquerda há três meses, conforme imagens a seguir.



Com base no quadro clínico e nos exames apresentados, qual é a indicação terapêutica para essa paciente?

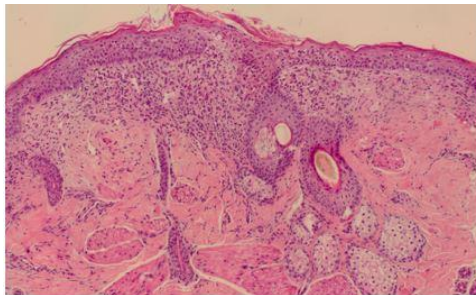
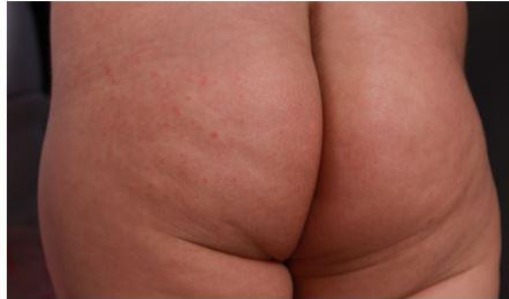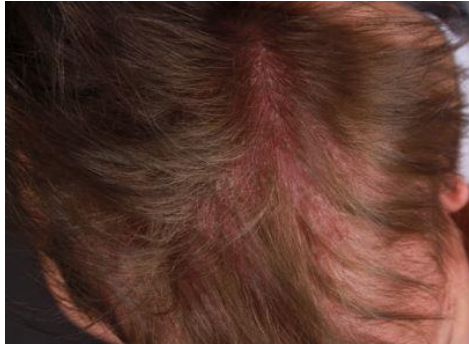- A)** Antimoniato de meglumina.
- B)** Anfotericina B.
- C)** Estibogluconato de sódio.
- D)** Miltefosina.

**EXAME DE OBTENÇÃO DE TÍTULOS DE ESPECIALISTA
EM DERMATOLOGIA – TED 2023**

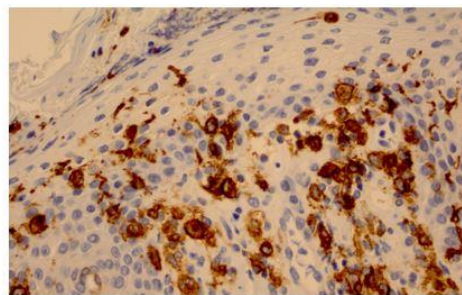


21. Analise o quadro clínico a seguir.

Paciente do sexo masculino, um ano de idade, com lesões no couro cabeludo e no tronco há oito meses, conforme imagens a seguir.



Histopatologia (Hematoxilina-eosina)



Imuno-histoquímica (CD 207)

Com base nesse quadro clínico, histopatológico e imunohistoquímico, qual é o diagnóstico?

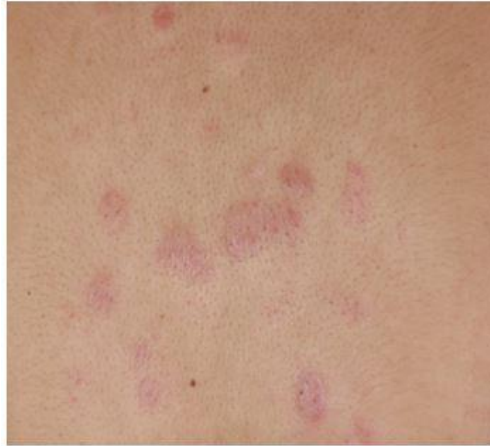- A)** Leucemia cútis.
- B)** Dermatite seborreica.
- C)** Histiocitose de células de Langerhans.
- D)** Telangiectasia macular eruptiva *perstans*.

**EXAME DE OBTENÇÃO DE TÍTULOS DE ESPECIALISTA
EM DERMATOLOGIA – TED 2023**

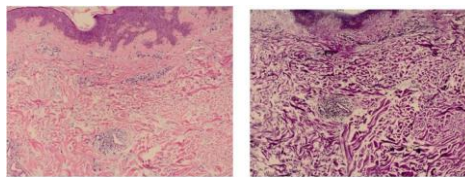


22. Analise o quadro clínico a seguir.

Paciente do sexo feminino, 34 anos de idade, com lesões assintomáticas no dorso há três anos, conforme imagens a seguir.



Aspecto clínico – região dorsal



Hematoxilina-eosina

Coloração de Verhoeff-van-Gieson

Com base nesse quadro clínico e histopatológico, qual é o diagnóstico?

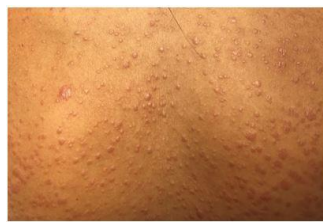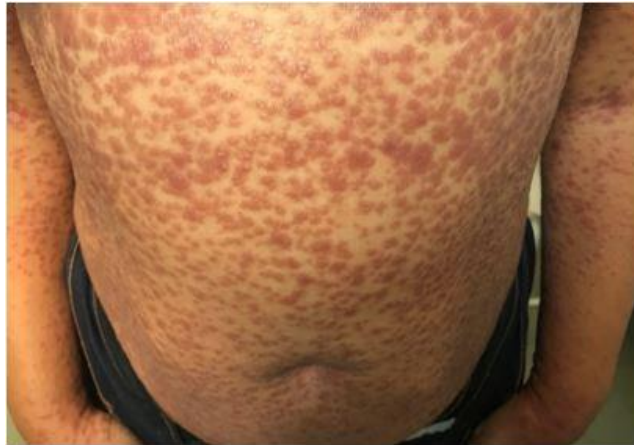- A)** Anetodermia.
- B)** Urticária-vasculite.
- C)** Síndrome de Sweet.
- D)** Eritema nodoso hansênico.

**EXAME DE OBTENÇÃO DE TÍTULOS DE ESPECIALISTA
EM DERMATOLOGIA – TED 2023**

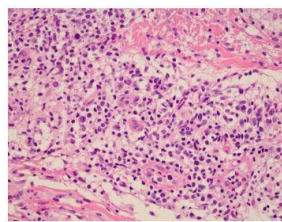


23. Analise o quadro clínico a seguir.

Paciente do sexo feminino, 28 anos de idade, refere lesões pouco pruriginosas, conforme imagens a seguir, em todo o tegumento há um mês. As lesões vêm aumentando em número progressivamente.



Dorso



Hematoxilina-Eosina

Com base nesse quadro clínico e histopatológico, qual é o diagnóstico?

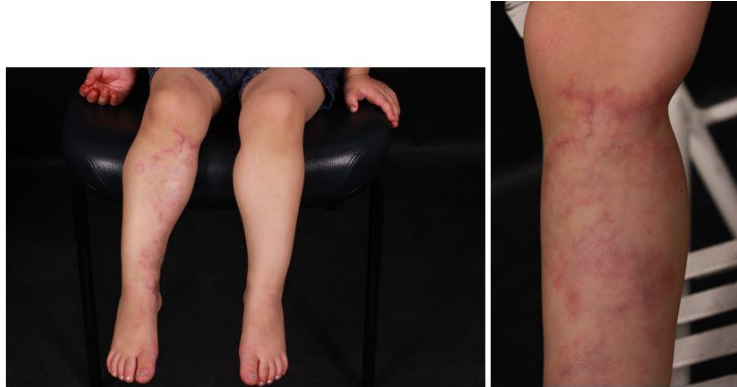
- A)** Sífilis secundária.
- B)** Urticária pigmentosa.
- C)** Hanseníase virchowiana.
- D)** Pitiríase liquenoide crônica.

**EXAME DE OBTENÇÃO DE TÍTULOS DE ESPECIALISTA
EM DERMATOLOGIA – TED 2023**



24. Analise o quadro clínico a seguir.

Paciente do sexo feminino, dois anos de idade, com lesões no membro inferior direito, conforme imagens a seguir, desde o nascimento.

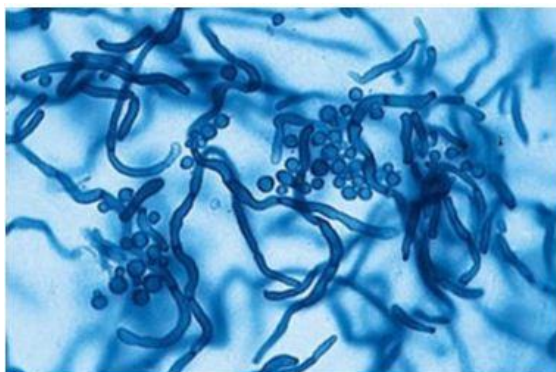


Com base nesse quadro clínico, qual é o diagnóstico?

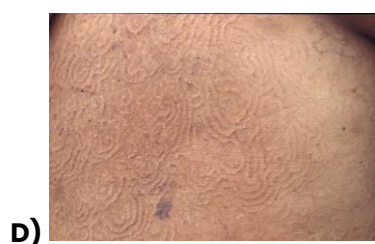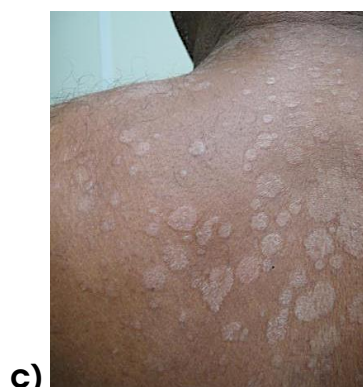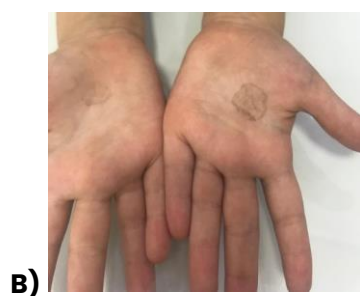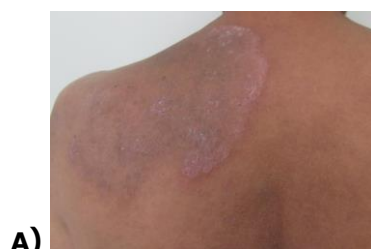- A)** Eritema ab igne.
- B)** Mancha vinho do Porto.
- C)** Síndrome de Klippel-Trenaunay.
- D)** Cútis marmorata telangiectásica congênita.

**EXAME DE OBTENÇÃO DE TÍTULOS DE ESPECIALISTA
EM DERMATOLOGIA – TED 2023**

25. Analise o exame micológico direto a seguir.



Esse exame micológico direto é representativo de qual dos pacientes?

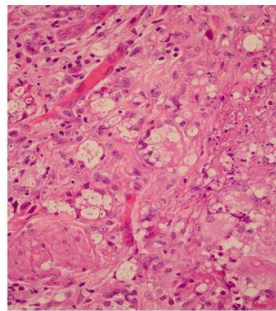
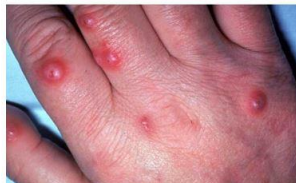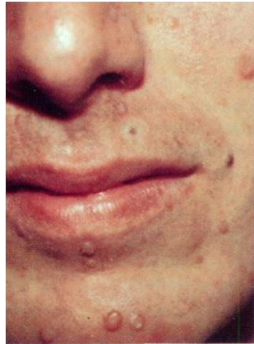


**EXAME DE OBTENÇÃO DE TÍTULOS DE ESPECIALISTA
EM DERMATOLOGIA – TED 2023**

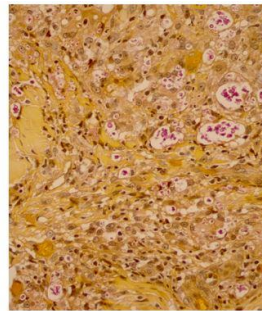


26. Analise o quadro clínico a seguir.

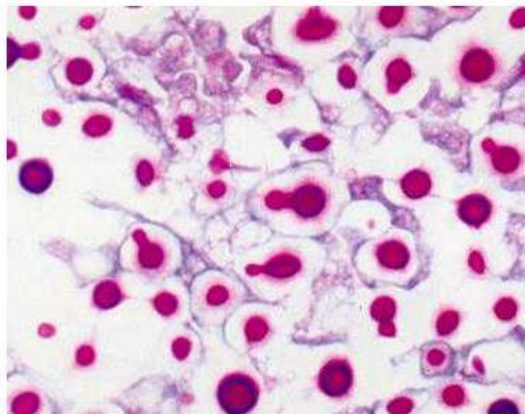
Paciente HIV+, com CD4 de 110 céls/mm³. Refere lesões cutâneas assintomáticas há cinco meses, conforme imagens a seguir.



Exame anatomopatológico



Exame anatomopatológico



Exame anatomopatológico

Com base no quadro clínico e nos exames apresentados, qual é o diagnóstico?

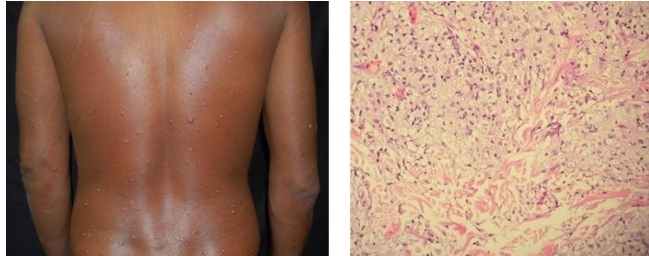- A)** Paracoccidioidomicose.
- B)** Histoplasmose.
- C)** Criptococose.
- D)** Fusariose.

**EXAME DE OBTENÇÃO DE TÍTULOS DE ESPECIALISTA
EM DERMATOLOGIA – TED 2023**



27. Analise o quadro clínico a seguir.

Paciente do sexo masculino, 48 anos de idade, evoluindo há seis meses com lesões no tronco e membros. Quadro clínico e histopatológico representados nas imagens a seguir.



Com base nesse quadro, qual é o diagnóstico?

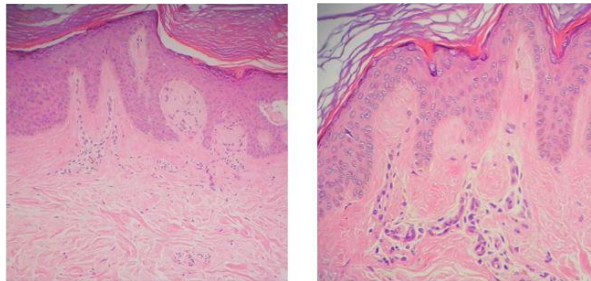
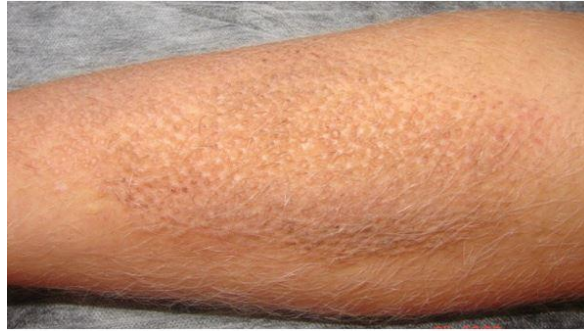
- A)** Molusco contagioso.
- B)** Neurofibromatose.
- C)** Dermatofibromas múltiplos.
- D)** Hanseníase.

**EXAME DE OBTENÇÃO DE TÍTULOS DE ESPECIALISTA
EM DERMATOLOGIA – TED 2023**



28. Analise o quadro clínico a seguir.

Paciente do sexo feminino, 33 anos de idade, há oito meses com lesão pruriginosa localizada na perna esquerda, conforme imagens clínica e histopatológicas apresentadas a seguir.



Com base nesse quadro, qual é o diagnóstico?

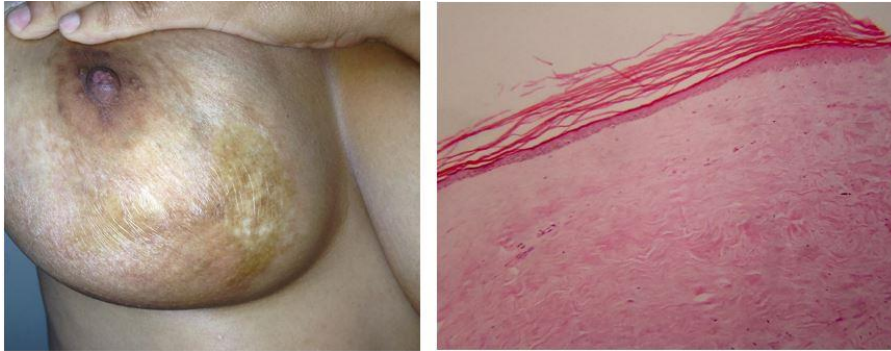- A)** Prurigo nodular.
- B)** Líquen amiloidótico.
- C)** Mucinose.
- D)** Líquen simples.

**EXAME DE OBTENÇÃO DE TÍTULOS DE ESPECIALISTA
EM DERMATOLOGIA – TED 2023**



29. Analise o quadro clínico a seguir.

Paciente do sexo feminino, 36 anos de idade, há dois anos com múltiplas lesões na região mamária, abdome e dorso, que aumentaram de tamanho nos últimos seis meses, conforme imagens clínica e histopatológica representadas a seguir.



Com base nesse quadro, qual é o diagnóstico?

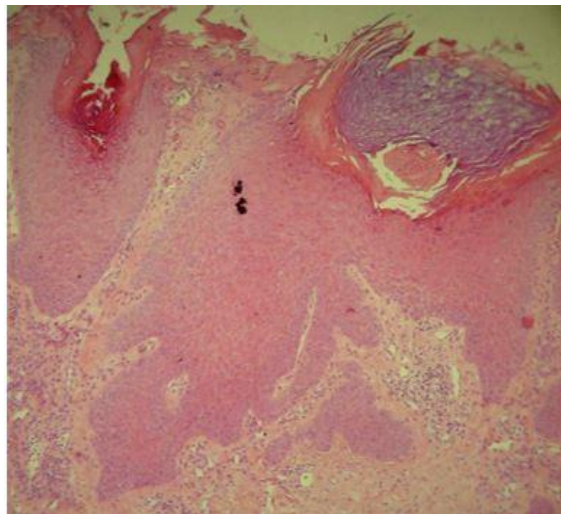
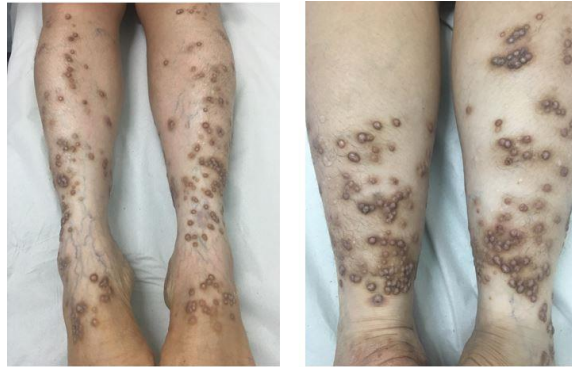
- A)** Lúpus eritematoso cutâneo crônico.
- B)** Esclerodermia em placas.
- C)** Escleromixedema.
- D)** Xantogranuloma necrobiótico.

**EXAME DE OBTENÇÃO DE TÍTULOS DE ESPECIALISTA
EM DERMATOLOGIA – TED 2023**



30. Analise o quadro clínico a seguir.

Paciente do sexo feminino, 33 anos de idade, com lesões nos membros inferiores e superiores, intensamente pruriginosas, conforme imagens clínicas e histopatológica a seguir, em uso de corticoide tópico com pouca melhora, há dois anos.



Diante desse quadro, qual é o diagnóstico?

- A)** Colagenose reativa perforante.
- B)** Prurigo nodular.
- C)** Doença de Kyrle.
- D)** Penfigoide nodular.

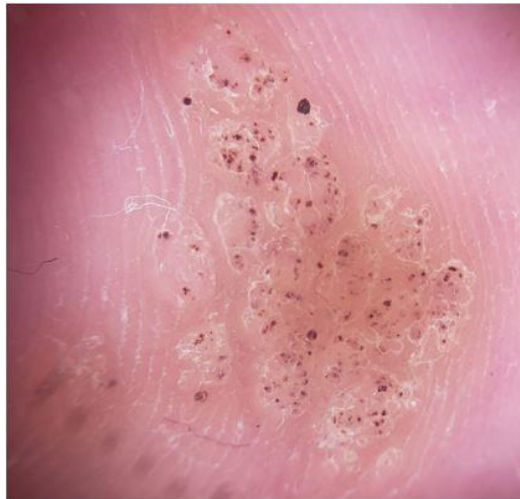
**EXAME DE OBTENÇÃO DE TÍTULOS DE ESPECIALISTA
EM DERMATOLOGIA – TED 2023**



31. Analise o quadro clínico a seguir.

Paciente do sexo feminino, 30 anos de idade, procurou atendimento devido à dor na região plantar há um mês.

Quadro dermatoscópico apresentado a seguir.



Considerando esse quadro, qual é o diagnóstico?

- A)** Trauma mecânico.
- B)** Melanoma amelanótico.
- C)** Mirmécia.
- D)** Poroma écrino.

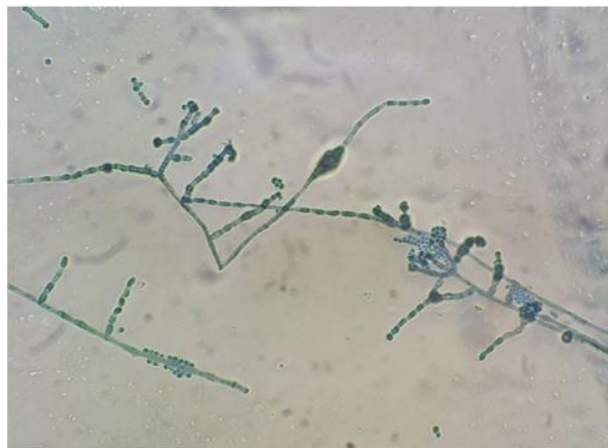
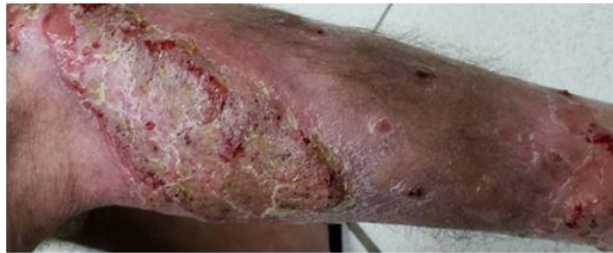**EXAME DE OBTENÇÃO DE TÍTULOS DE ESPECIALISTA
EM DERMATOLOGIA – TED 2023**



32. Analise o quadro clínico a seguir.

Paciente do sexo masculino, 45 anos de idade, referindo lesões na perna há um ano, após pescar em um rio no Centro-Oeste do Brasil.

Quadro clínico e microcultivo apresentados a seguir.



Considerando esse quadro, assinale a alternativa que apresenta a correlação correta.

- A)** Cromoblastomicose, microcultivo com frutificação tipo *Phialophora*.
- B)** Granuloma tricofítico, microcultivo com *Trichophyton mentagrophytes*.
- C)** Granuloma das piscinas, microcultivo com *Mycobacterium marinum*.
- D)** Paracoccidioidomicose, microcultivo a 25 °C, forma filamentosa.

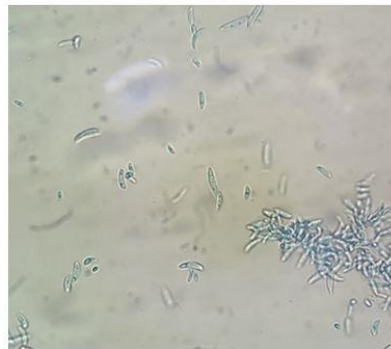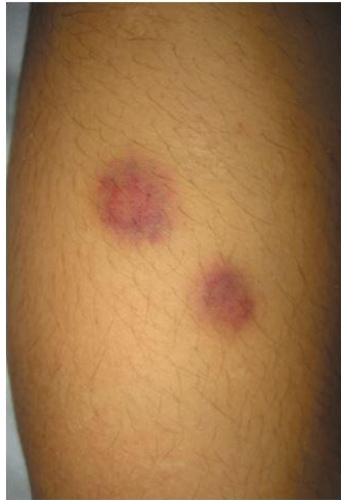**EXAME DE OBTENÇÃO DE TÍTULOS DE ESPECIALISTA
EM DERMATOLOGIA – TED 2023**



33. Analise o quadro clínico a seguir.

Paciente do sexo masculino, 24 anos de idade, internado em decorrência de transplante de medula óssea, com febre acima de 38,5°C, estado geral comprometido e aparecimento de manchas purpúricas e equimóticas na pele.

Quadro clínico e microcultivo apresentados a seguir.



Considerando esse quadro, qual é o diagnóstico?

- A)** Aspergilose.
- B)** Sepsis por *Malassezia* spp..
- C)** Fusariose.
- D)** Dermatofitose invasiva.

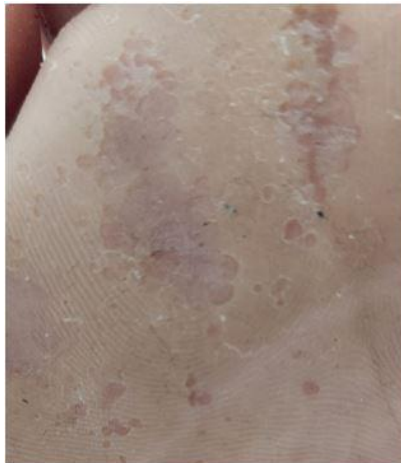**EXAME DE OBTENÇÃO DE TÍTULOS DE ESPECIALISTA
EM DERMATOLOGIA – TED 2023**



34. Analise o quadro clínico a seguir.

Paciente do sexo feminino, 26 anos de idade, atleta profissional, procura atendimento médico devido à transpiração excessiva nos pés há vários meses, após troca do modelo de tênis.

Quadro clínico apresentado a seguir.



Considerando esse quadro, qual é o diagnóstico e o tratamento indicado?

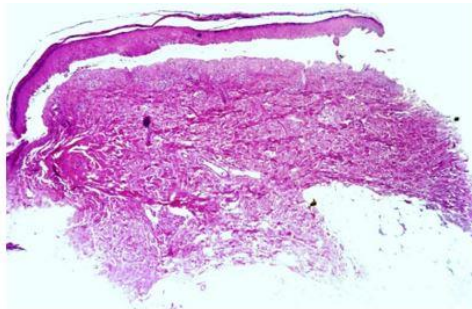
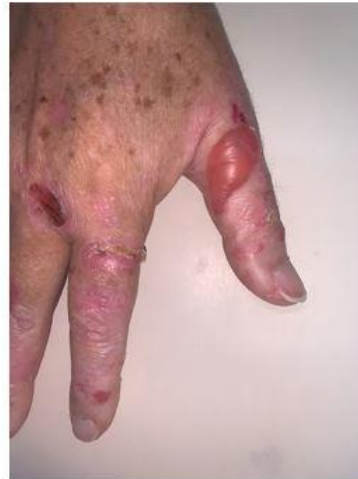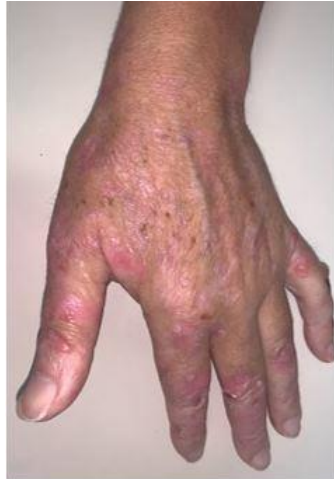- A)** Verrugas virais plantares, crioterapia com nitrogênio líquido.
- B)** Tinha do pé, ciclopirox olamina 1% em creme.
- C)** Disidrose, betametasona 0,01% em creme.
- D)** Ceratólise plantar sulcada, eritromicina tópica.

**EXAME DE OBTENÇÃO DE TÍTULOS DE ESPECIALISTA
EM DERMATOLOGIA – TED 2023**

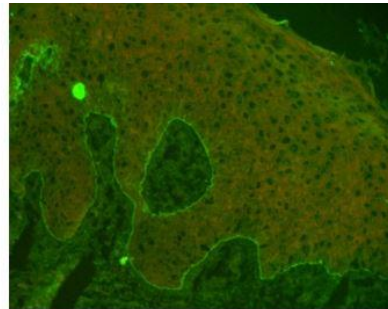


35. Analise o quadro clínico a seguir.

Paciente do sexo feminino, 58 anos de idade, refere surgimento de lesões nas mãos e pés há dois anos, sem qualquer acometimento sistêmico, como apresentado nas imagens a seguir.



Exame anatomopatológico (HE)



Imunofluorescência direta (IgG)

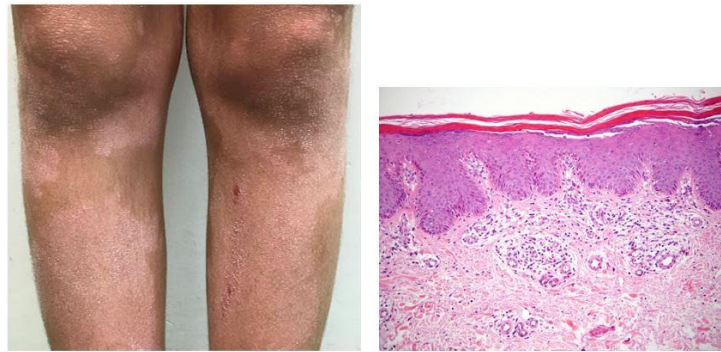
Com base nesse quadro, qual é o diagnóstico?

- A)** Dermatite herpetiforme.
- B)** Epidermólise bolhosa adquirida.
- C)** Lúpus eritematoso bolhoso.
- D)** Porfiria cutânea tardia.

**EXAME DE OBTENÇÃO DE TÍTULOS DE ESPECIALISTA
EM DERMATOLOGIA – TED 2023**



36. Analise o quadro clínico e histopatológico a seguir.

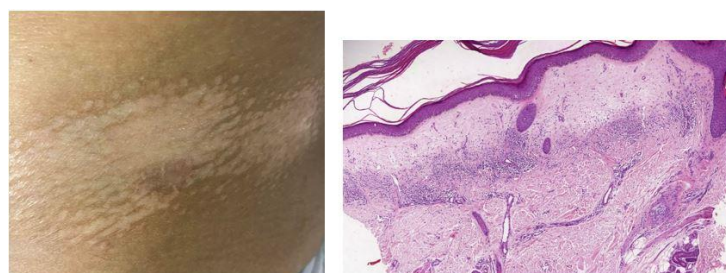


Considerando essas imagens, qual é o diagnóstico?

- A)** Micose fungoide.
- B)** Pitíriase rubra pilar.
- C)** Pitíriase liquenoide.
- D)** Psoríase em placa.

37. Analise o quadro clínico a seguir.

Paciente do sexo feminino, 29 anos de idade, refere surgimento de lesão na coxa direita, conforme imagens a seguir, há oito meses, assintomática.



Considerando esse quadro, qual é o diagnóstico?

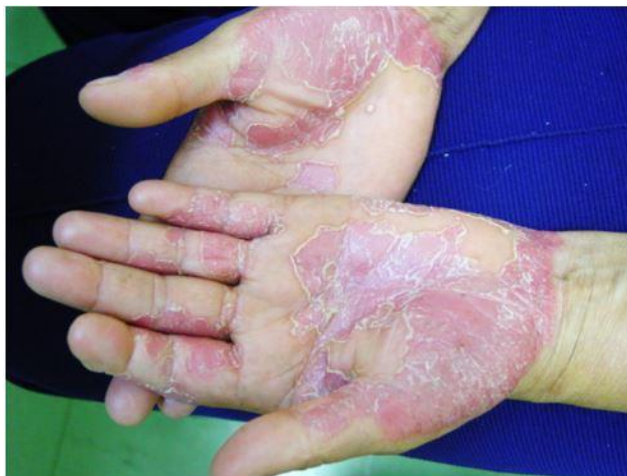- A)** Líquen escleroso.
- B)** Hanseníase indeterminada.
- C)** Micose fungoide hipocromiante.
- D)** Vitiligo segmentar.

**EXAME DE OBTENÇÃO DE TÍTULOS DE ESPECIALISTA
EM DERMATOLOGIA – TED 2023**



38. Analise o quadro clínico a seguir.

Paciente do sexo feminino, 54 anos de idade, com artrite reumatoide diagnosticada há 10 anos e controlada com imunobiológico há dois anos, passou a apresentar lesões palmoplantares, conforme imagens a seguir, mesmo com a troca de medicamentos.



Considerando que há vários medicamentos aprovados para uso na artrite reumatoide que não se relacionam a esse evento adverso, analise os medicamentos a seguir.

- I. Adalimumabe
- II. Etanercepte
- III. Certolizumabe pegol
- IV. Tofacitinibe
- V. Baricitinibe

Com base nos dados da história e na apresentação clínica das lesões, é(são) medicamento(s) que poderia(m) ser opção(ões) para evitar a recidiva:

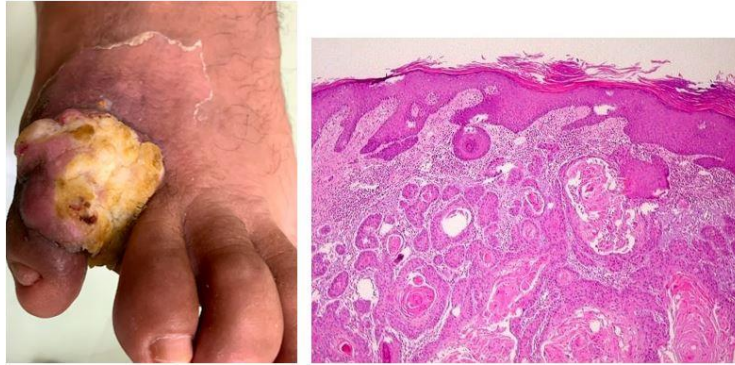
- A)** I e II, apenas.
- B)** III, apenas.
- C)** IV e V, apenas.
- D)** V, apenas.

**EXAME DE OBTENÇÃO DE TÍTULOS DE ESPECIALISTA
EM DERMATOLOGIA – TED 2023**



39. Analise o quadro clínico a seguir.

Paciente do sexo masculino, 50 anos de idade, trabalhador rural, apresenta essa lesão de crescimento rápido no dorso do pé direito e no espaço interdigital, conforme imagens a seguir.



Com base nas informações clínicas e no exame anatomopatológico, qual é o diagnóstico?

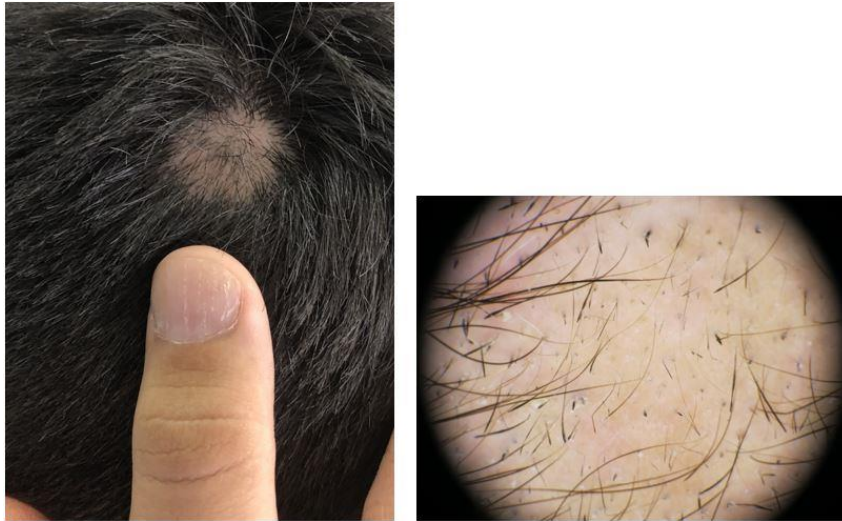- A)** Cromomicose.
- B)** Carcinoma espinocelular.
- C)** Micetoma.
- D)** Dermatofibrossarcoma.

**EXAME DE OBTENÇÃO DE TÍTULOS DE ESPECIALISTA
EM DERMATOLOGIA – TED 2023**



40. Analise o quadro clínico a seguir.

Paciente do sexo masculino, 12 anos de idade, apresenta alterações nas unhas e cabelos, conforme imagens a seguir, há seis meses.



Com base nas informações clínicas e da dermatoscopia, os elementos encontrados nas imagens que apoiam o diagnóstico são

- A)** coiloníquia e fios em vassoura.
- B)** depressões cupuliformes e pontos vermelhos.
- C)** sulco de Beau e cilindros capilares.
- D)** traquioníquia e fios em ponto de exclamação.