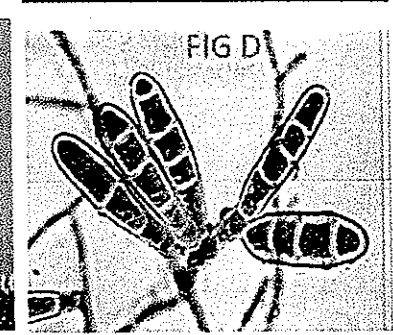
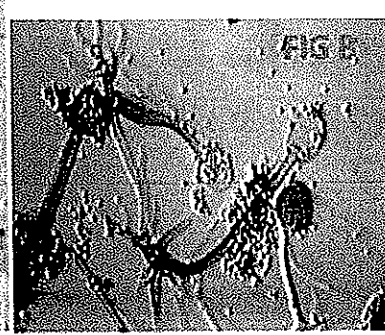

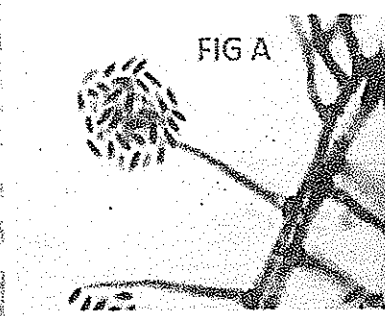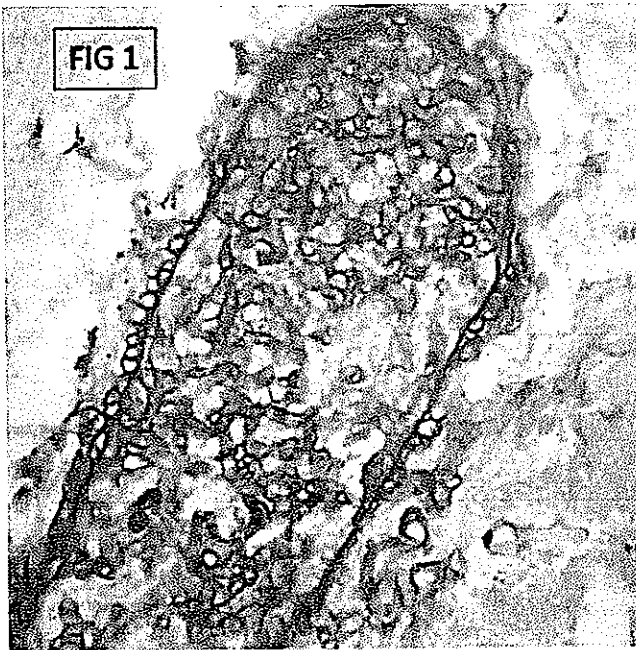


Pergunta: 1

O exame histopatológico na figura 1 corresponde a qual agente representado nas figuras ao lado (A,B,C,D) ?






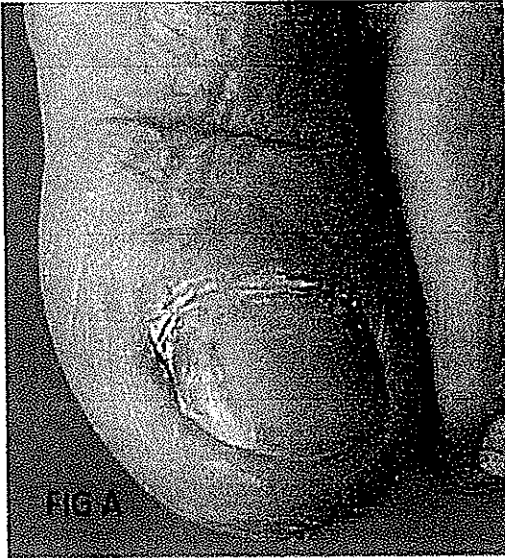
- C
- D
- A
- B

B

Correta

Pergunta: 2

Os resultados dos exames representados nas figuras 1 e 2 referem-se à figura A.
O provável agente etiológico da figura 2 é

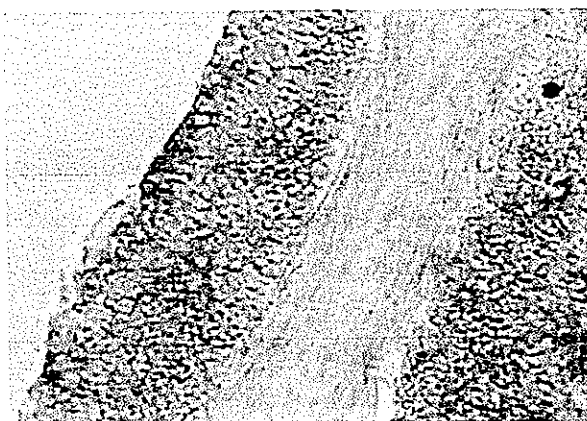



TRICHOPHYTON RUBRUM

Correta

Pergunta: 3

Baseado no aspecto clínico, cultura e exame direto, o diagnóstico clínico correto é

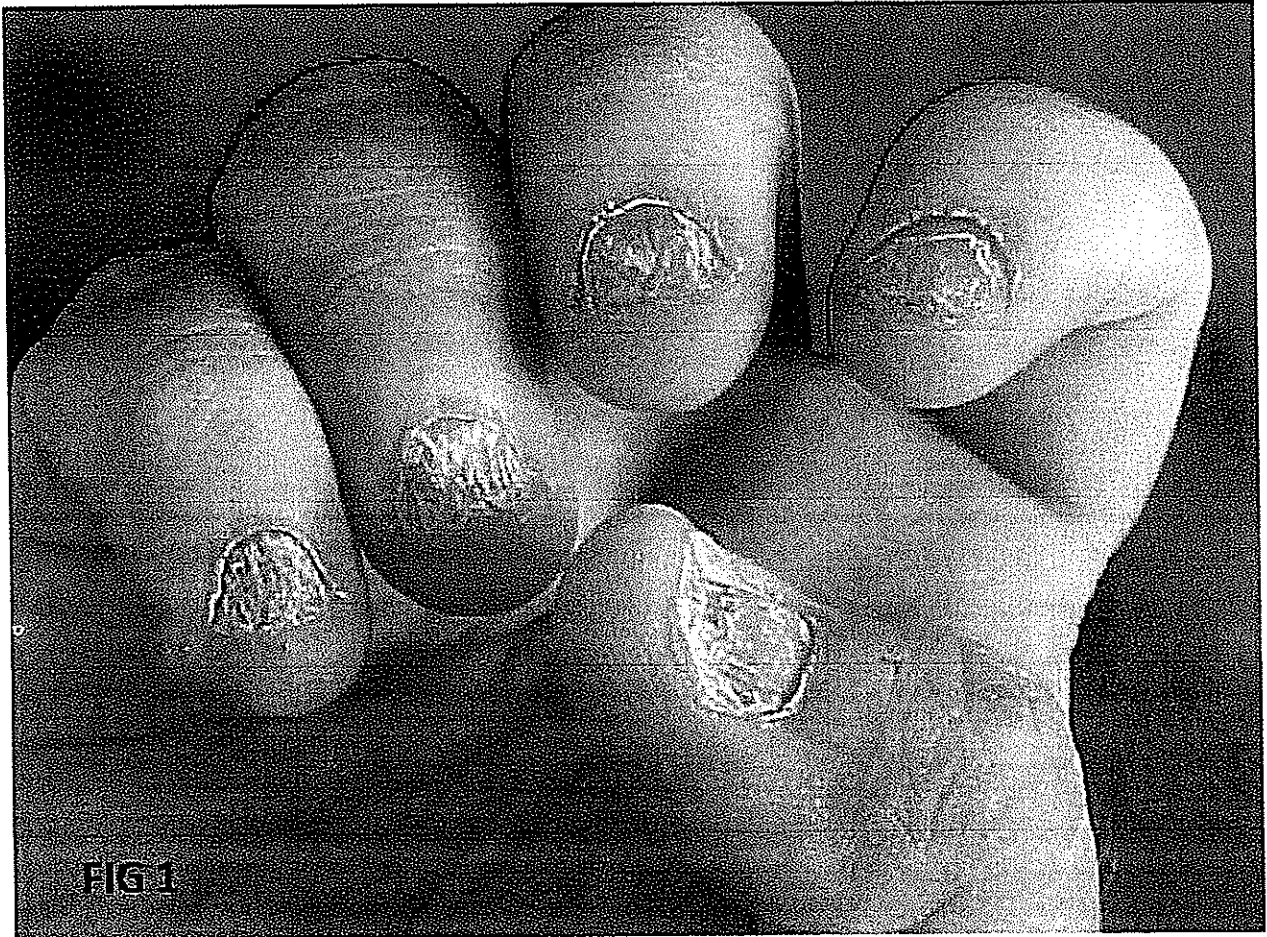


PIEDRA BRANCA

Correta

Pergunta: 4

Paciente masculino, 15 anos, refere aparecimento de lesões ungueais há 11 meses. Ao exame nota-se adelgaçamento da placa ungueal e estrias longitudinais (FIG 1) são elementos que consubstanciam o diagnóstico


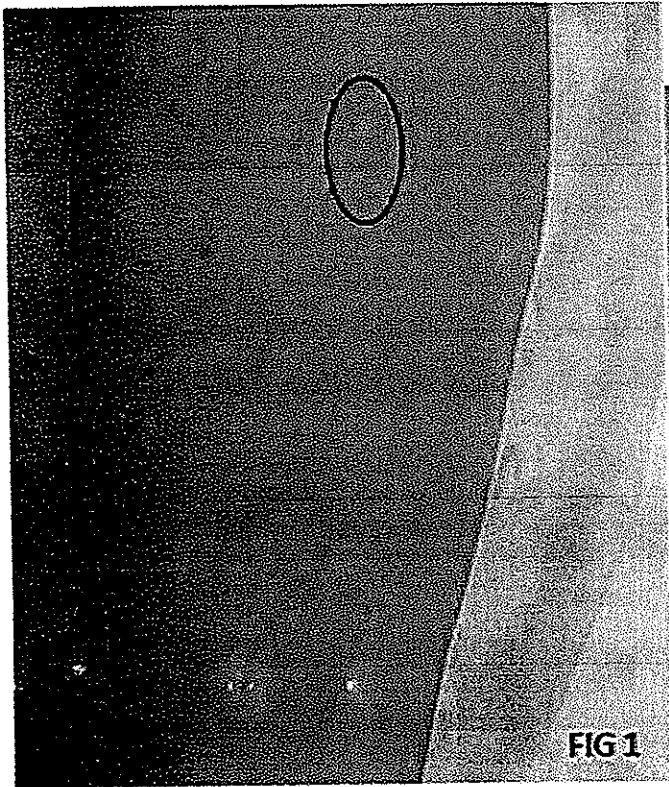


LÍQUEN PLANO UNGUEAL

Correta

Pergunta: 5

Mulher de 42 anos tem múltiplas lesões nas pernas (Figs. 1 e 2) assintomáticas e lentamente progressivas, há 3 anos. O diagnóstico é

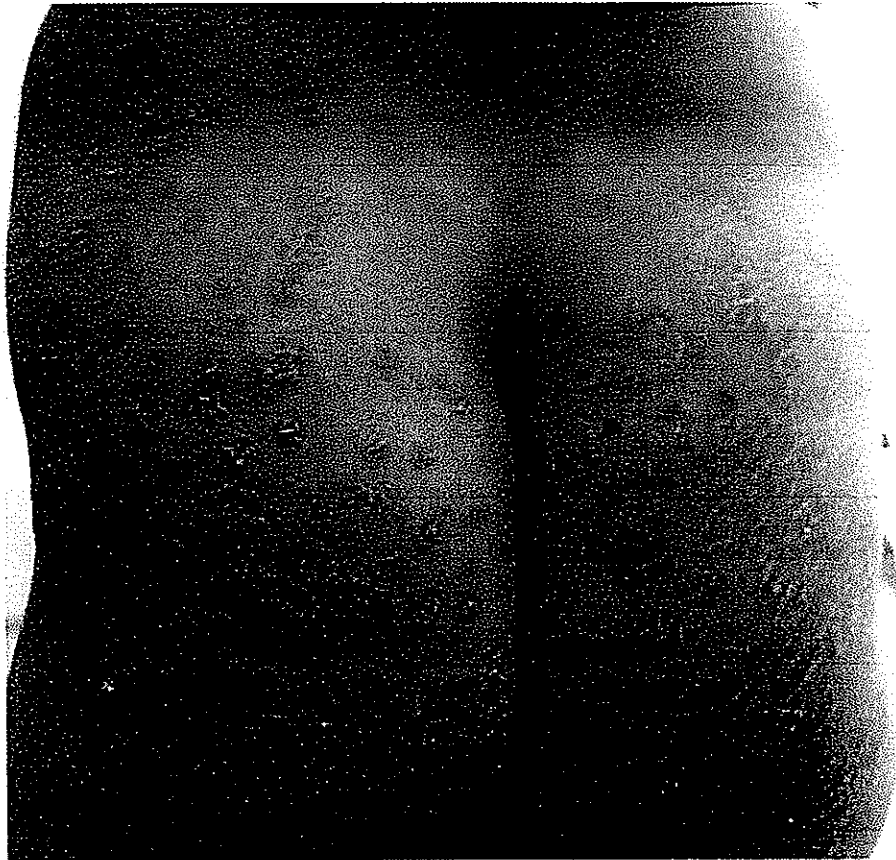

LEUCODERMIA PONTUADA

Correta

Pergunta: 6

Homem, 32 anos, tem, há mais de 1 ano, lesões recidivantes e pruriginosas representadas na FIG 1. Em relação ao quadro apresentado é INCORRETO:



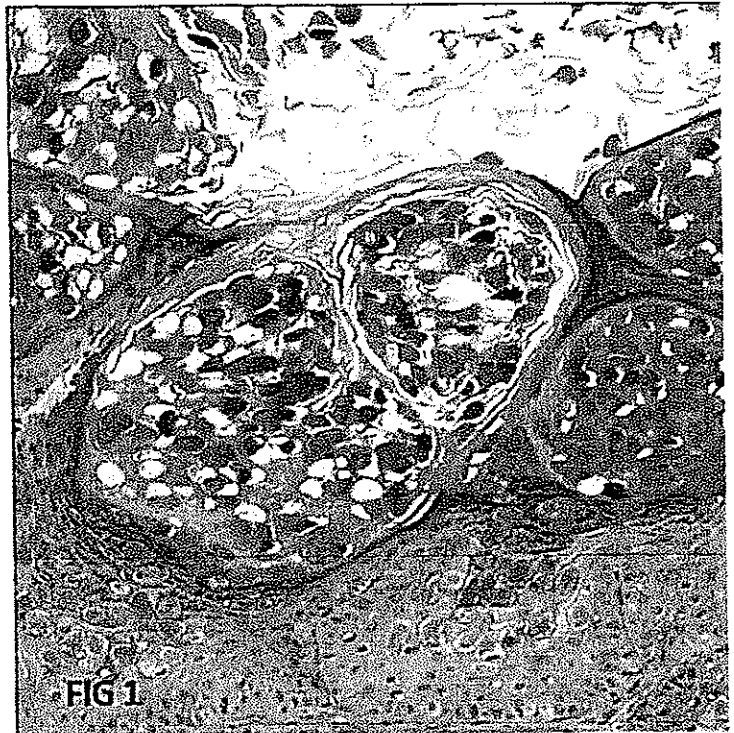
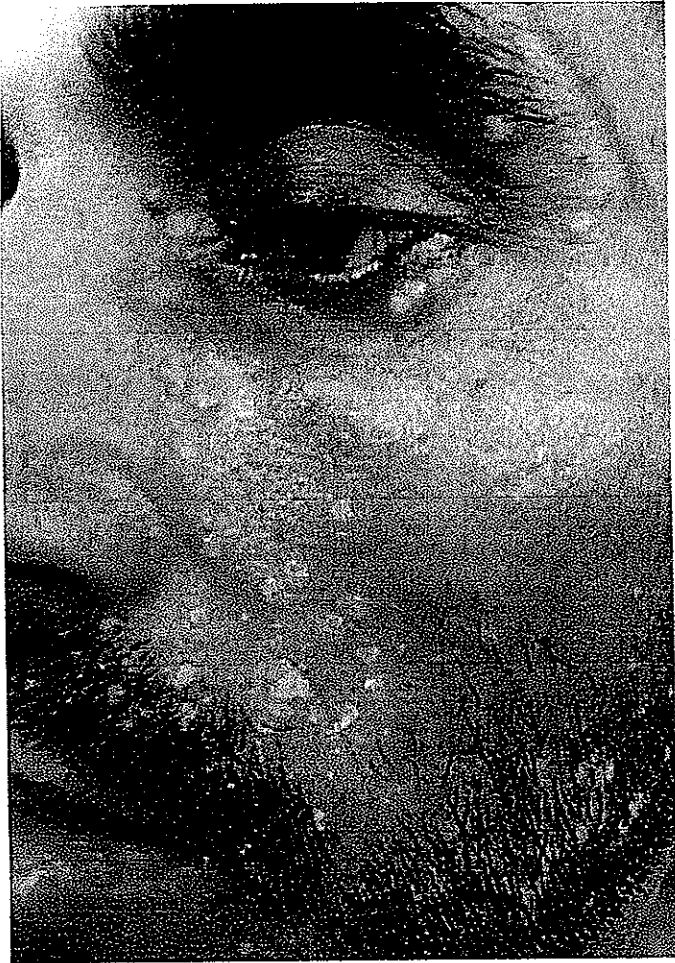- Investigar o uso de corticosteróides tópicos
- O tratamento deve ser feito com nistatina oral
- Condições nutricionais e higiênicas inadequadas favorecem a persistência do quadro
- Diabetes mellitus é associação comum

O tratamento deve ser feito com nistatina oral

Correta

Pergunta: 7

O exame histopatológico (FIG 1) refere-se às lesões do paciente representado.
A correlação anátomo-clínica permite o diagnóstico de

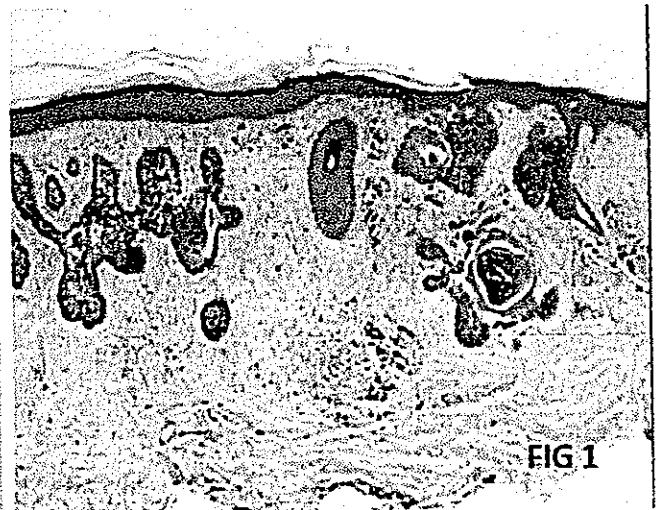

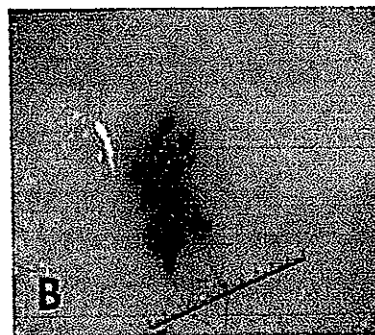
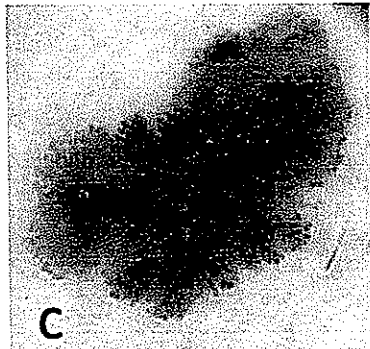
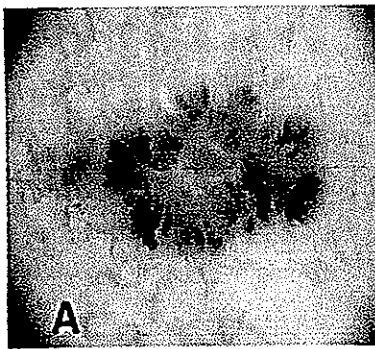


MOLUSCO CONTAGIOSO

Correta

Pergunta: 8

Assinale a dermatoscopia que corresponde ao histopatológico demonstrado na FIG 1:



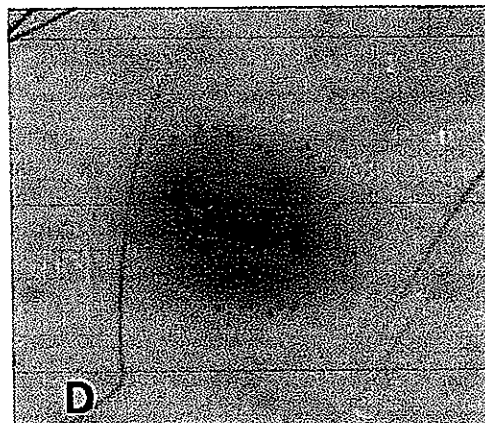
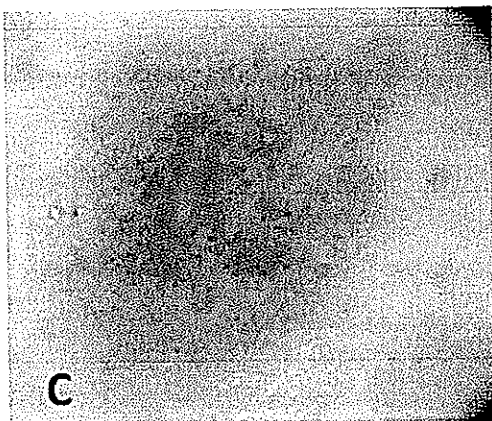
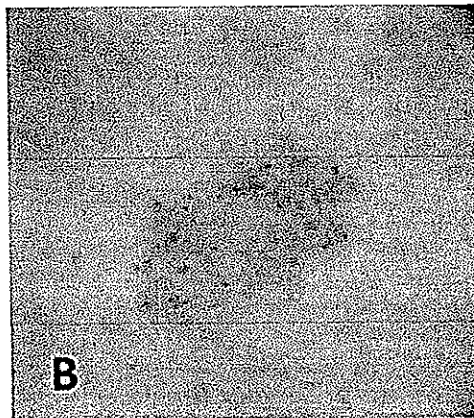
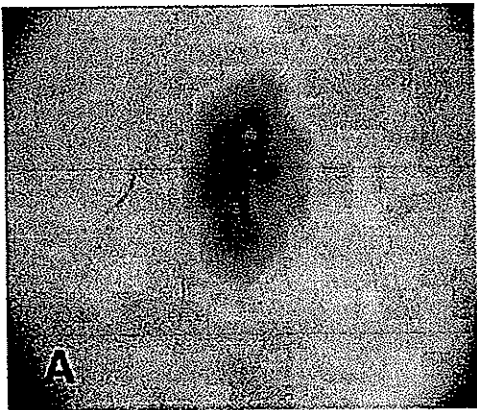
- B
- C
- A
- D

A

Correta

Pergunta: 9

Qual dos nevos melanocíticos abaixo apresenta evidências dermatoscópicas de crescimento?

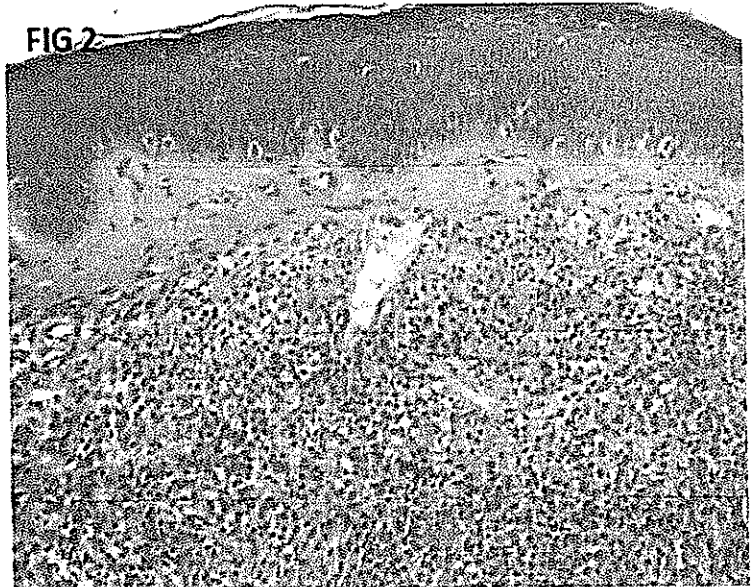
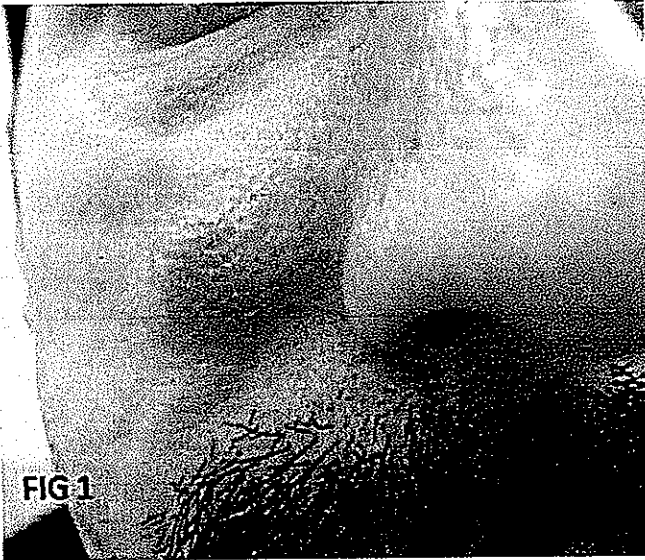

- B
- A
- D
- C

D Correta

Pergunta: 10

Paciente de 38 anos (FIG 1) tem placa eritemato-infiltrada na região malar direita, com exacerbação à exposição solar. O substrato histopatológico esta representado na FIG 2. Qual é o seu diagnóstico?



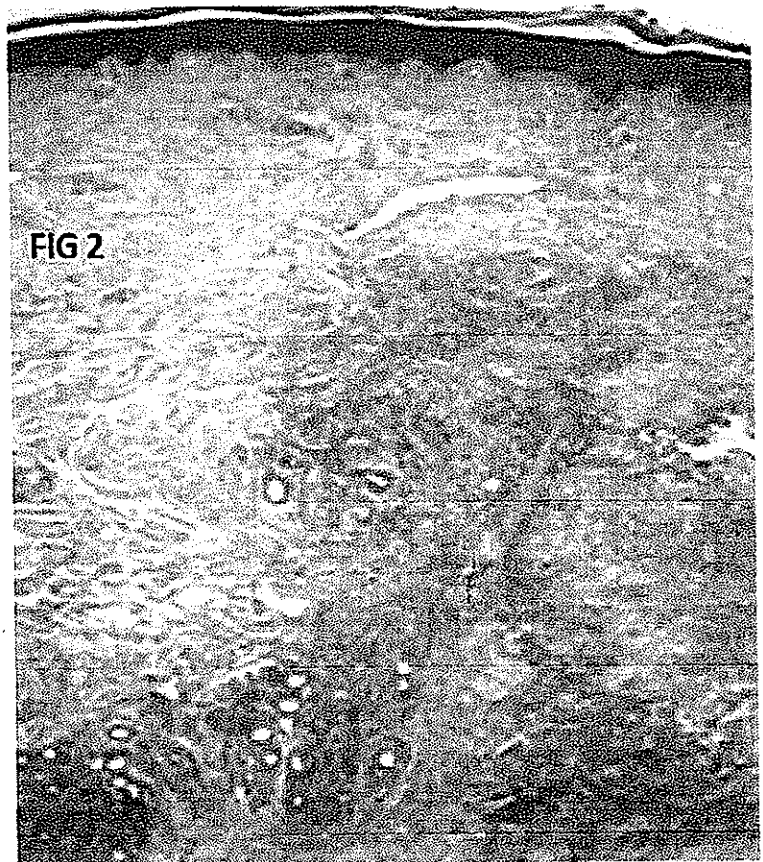
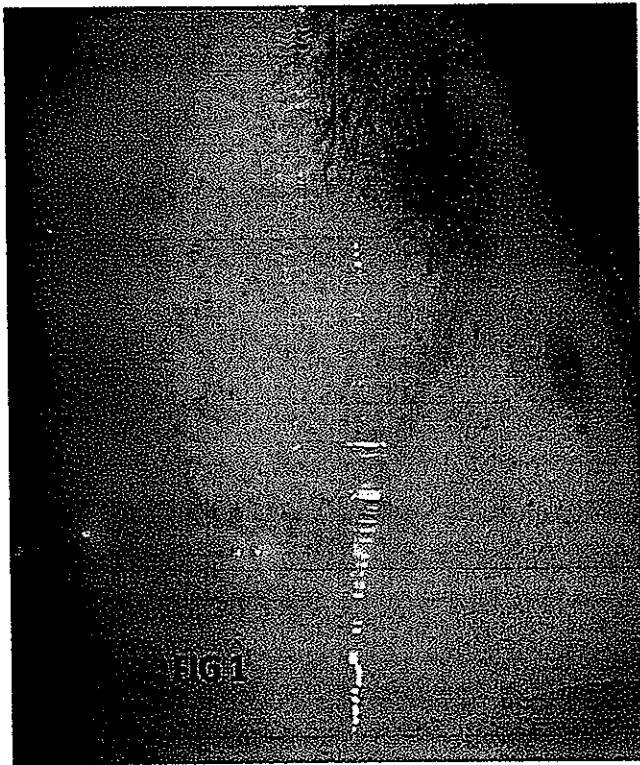
- Infiltração linfocítica
- Erupção polimorfa a luz
- Sarcoidose
- Granuloma facial

Granuloma facial

Correta

Pergunta: 11

Paciente de 40 anos tem lesão assintomática na axila D (FIG 1), com um ano de evolução. O exame histopatológico é demonstrado na FIG 2. O diagnóstico é.....

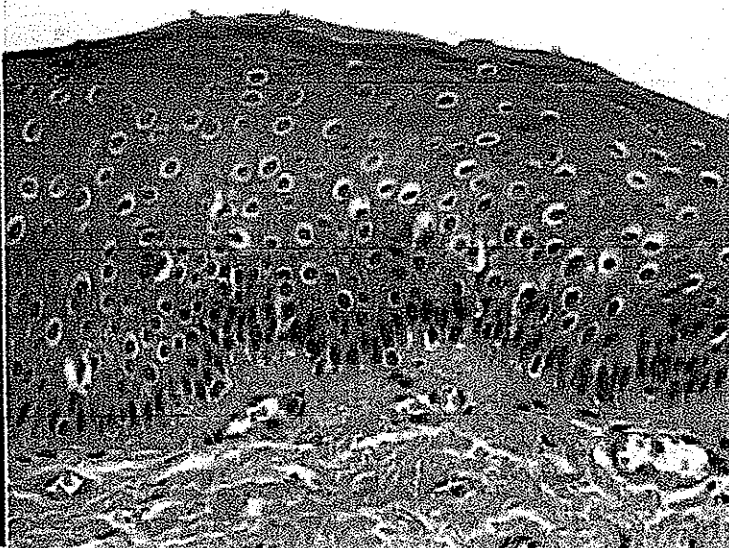
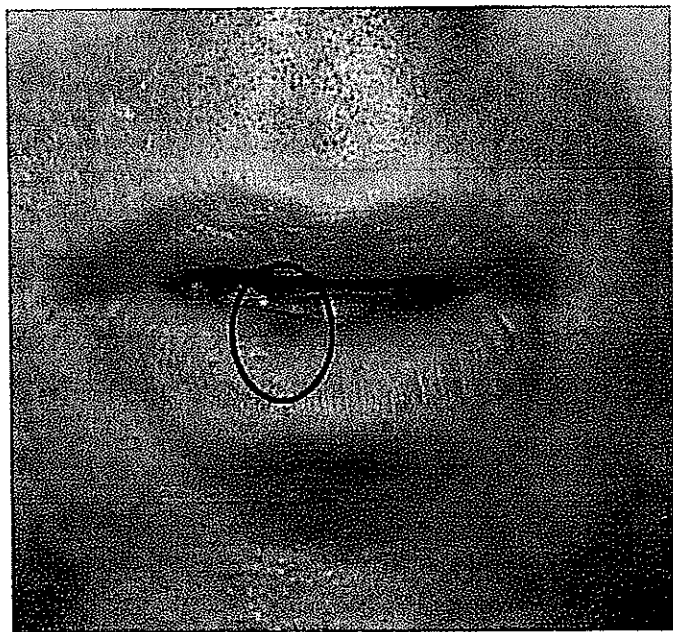


GRANULOMA ANULAR

Correta

Pergunta: 12

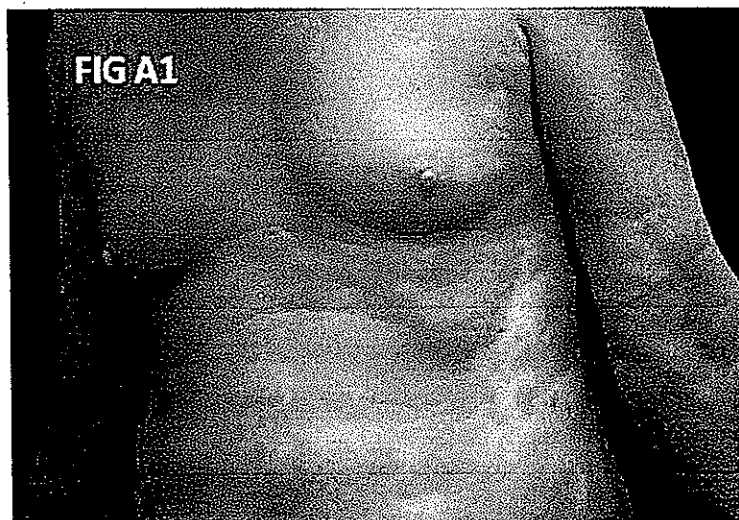
Paciente de 35 anos relata pigmentação no lábio inferior há 6 meses. A correlação clínico-patológica permite o diagnóstico



MACULA MELANÓTICA	Correta
MELANOSE LABIAL	Correta

Pergunta: 13

Correlacionar as figuras A e A1 com dois elementos da FIGURA B:



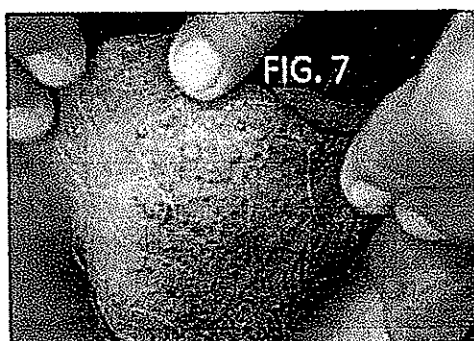
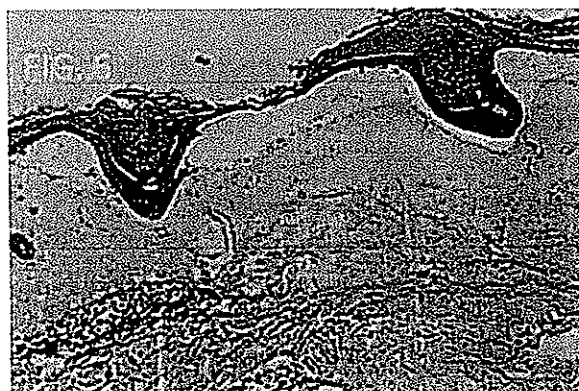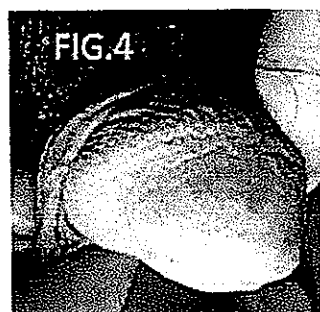
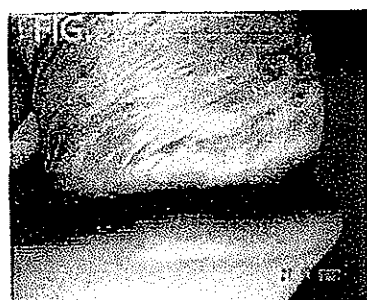

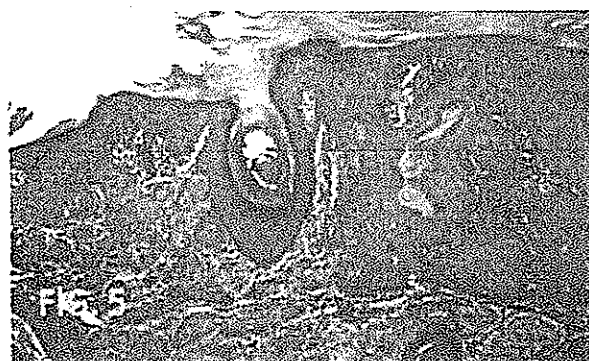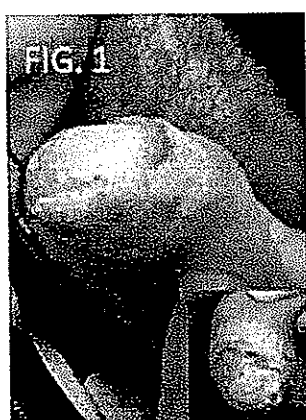
- 4 e 2
- 3 e 5
- 1 e 3
- 1 e 5

3 e 5

Correta

Pergunta: 14

Quais figuras podem ser agrupadas considerando haver correlação?



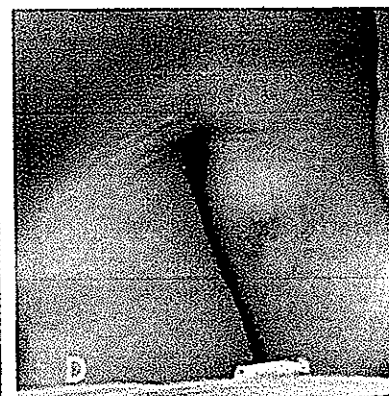
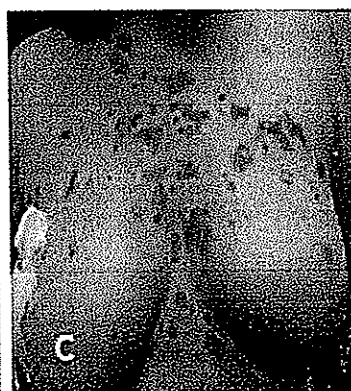
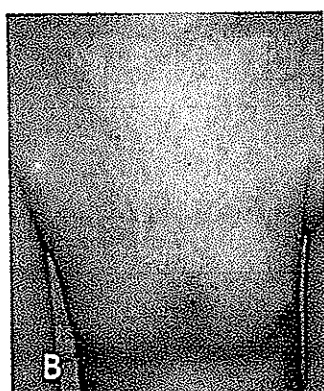
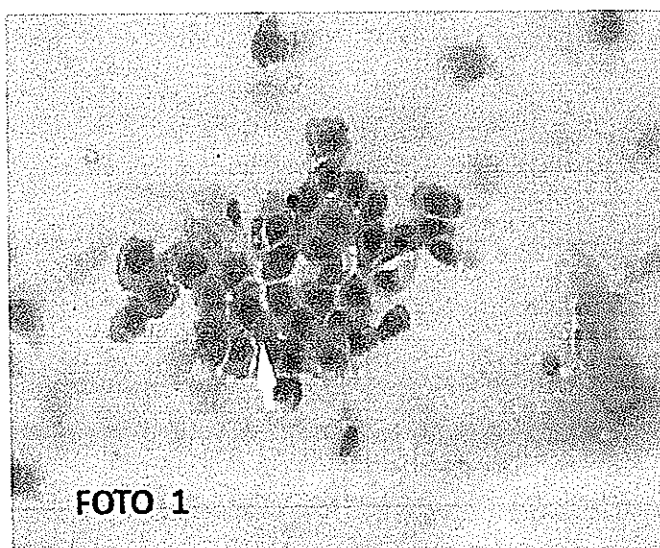
- 2, 3, 5, 6
- 3, 4, 7, 5
- 1, 2, 5, 6
- 1, 3, 4, 6

1, 2, 5, 6

Correta

Pergunta: 15

A foto 1 é o exame de qual paciente?



- C
- B
- A
- D

C

Correta

Pergunta: 16

Quais figuras podem ser parte de uma mesma doença?

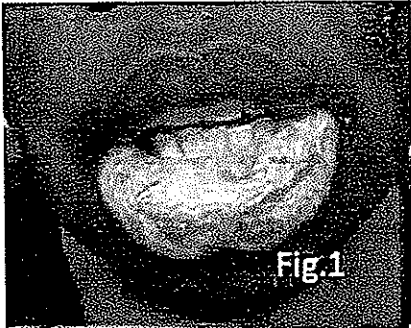


Fig.1

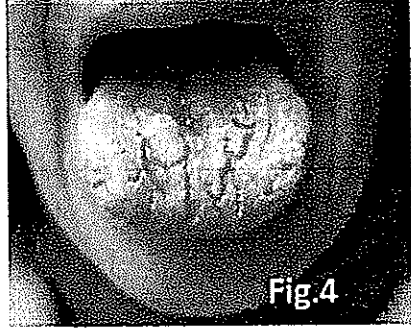


Fig.4

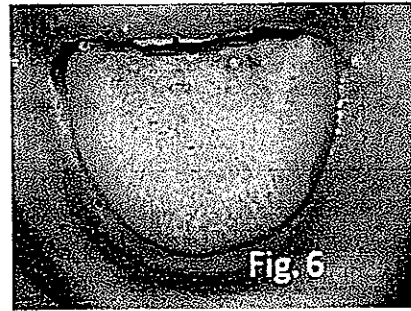


Fig.6



Fig.2

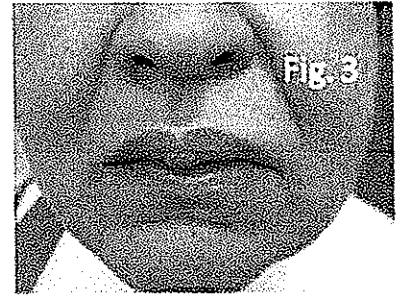


Fig.3

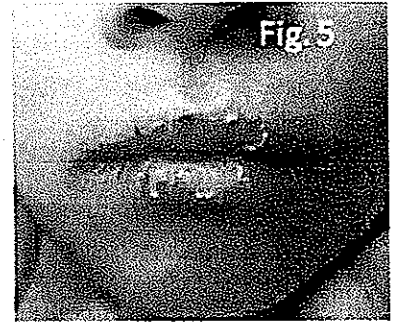


Fig.5

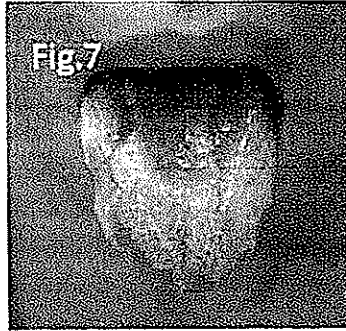


Fig.7

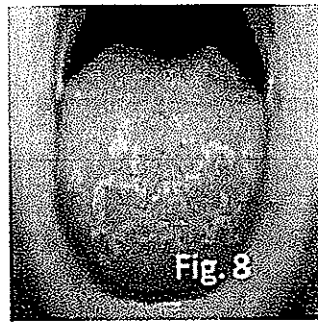


Fig.8

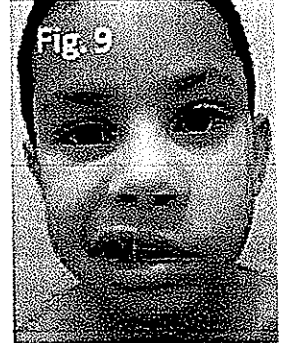

Fig.9

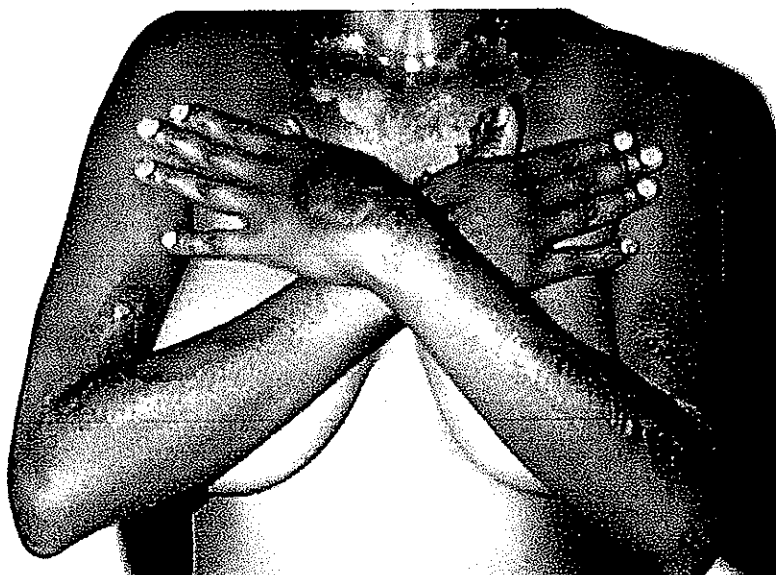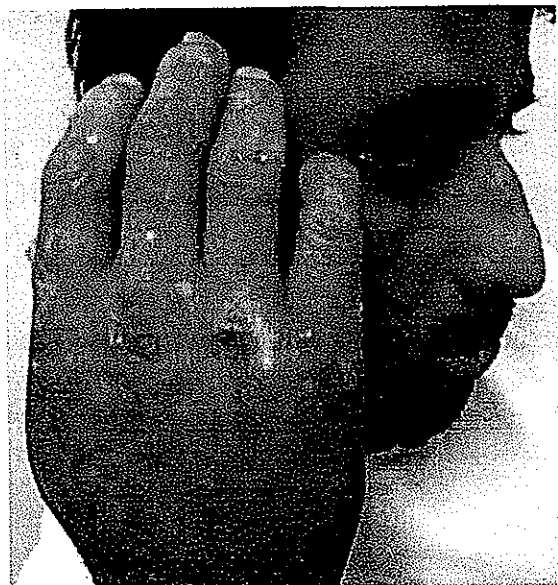
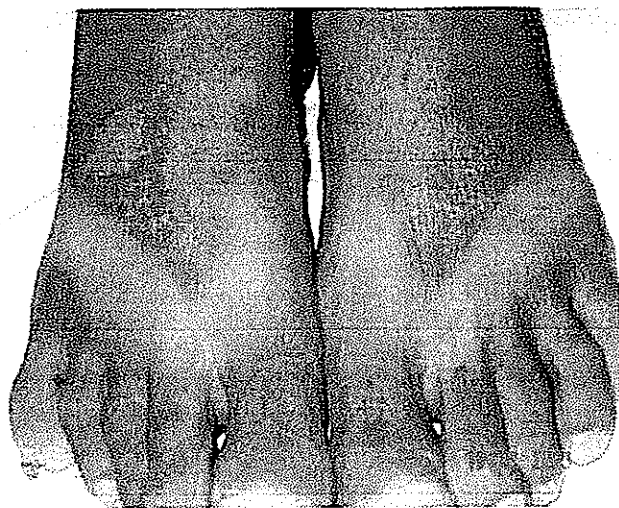
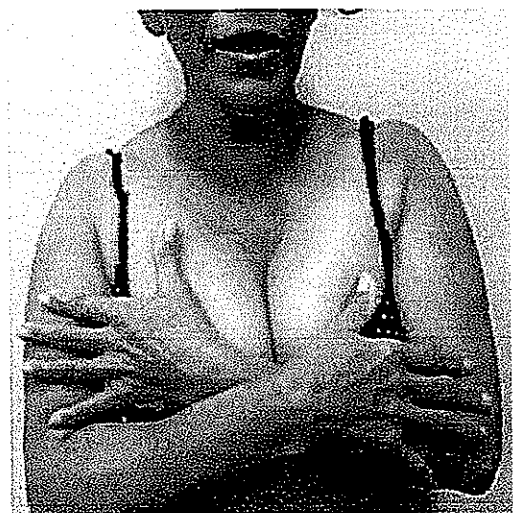- 3, 5, 7
- 3, 4, 9
- 2, 6, 9
- 1, 4, 8

3, 4, 9

Correta

Pergunta: 17

O que há de comum na manifestação clínica destas doenças ?

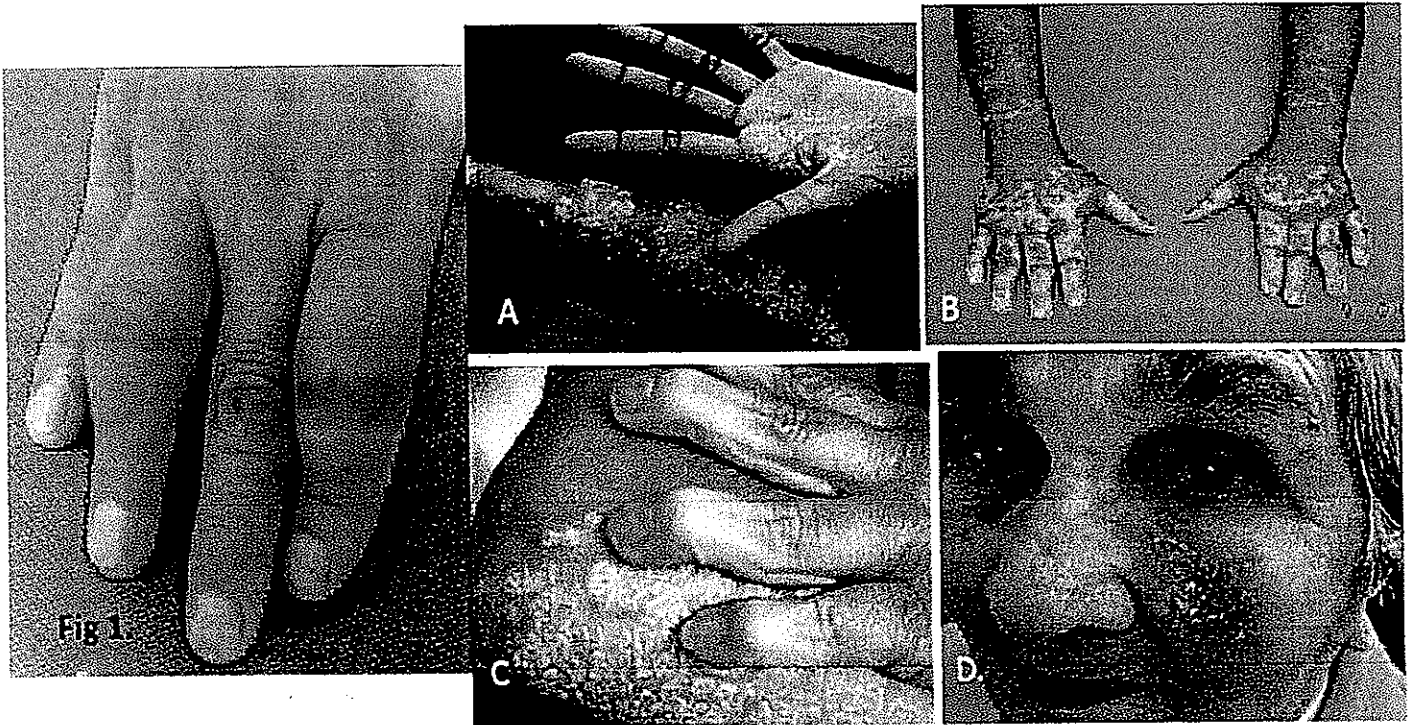


FOTOSENSIBILIDADE

Correta

Pergunta: 18

Assinale a alternativa que mostra a evolução mais frequente do quadro apresentado na figura 1:

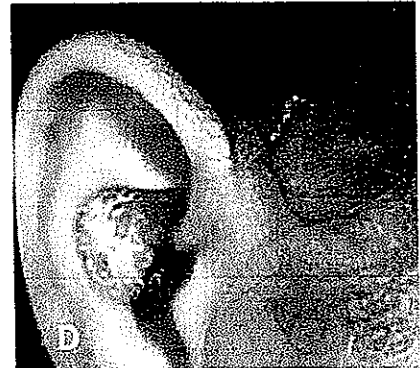
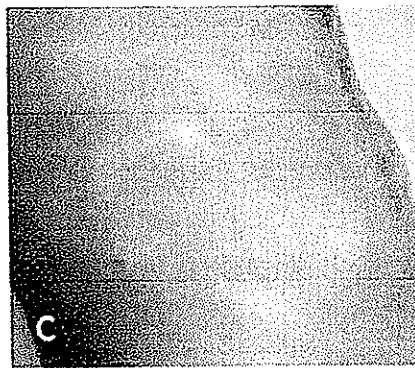
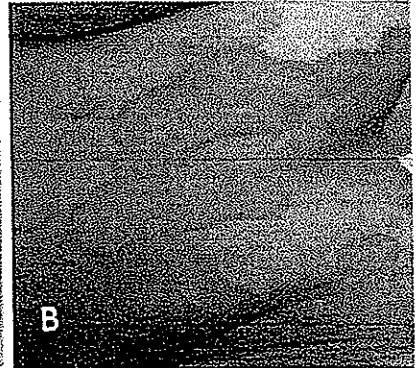
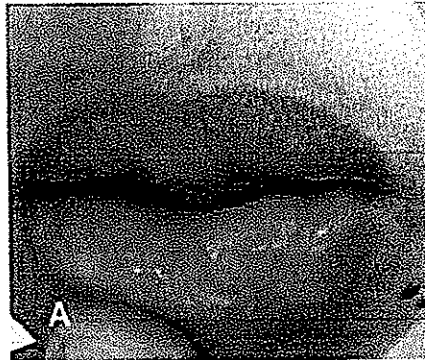
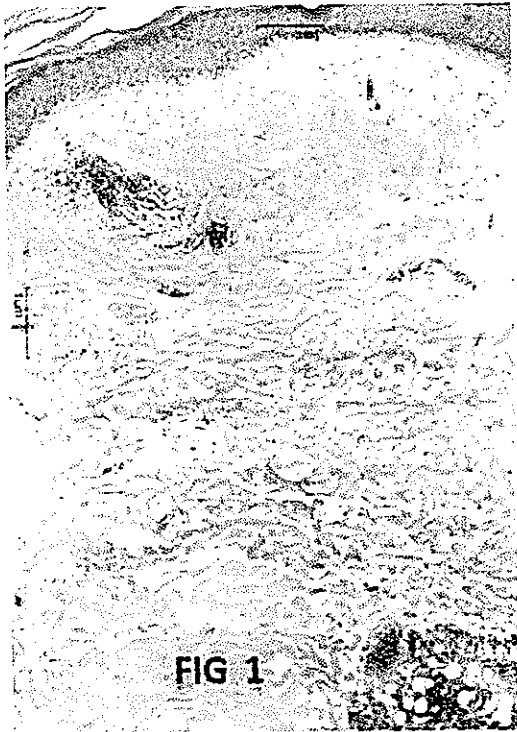

- A
- B
- D
- C

C Correta

Pergunta: 19

Assinale a alternativa onde o quadro clínico esta corretamente representado no exame anatomopatológico da FIG 1:

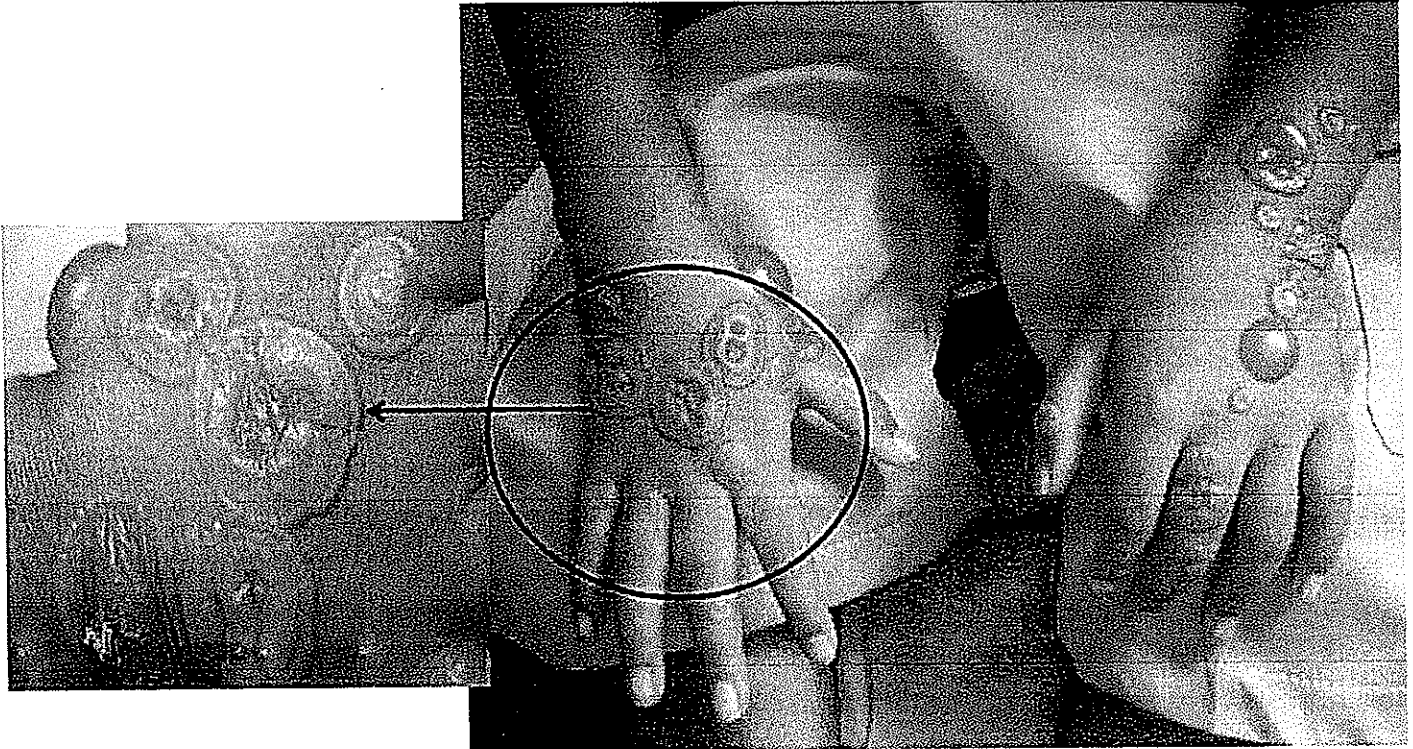


- A
- D
- B
- C

C Correta

Pergunta: 20

A lesão representada abaixo é adquirida e acomete preferencialmente crianças. O "colar" periférico que envolve a lesão é característico e permite o diagnóstico clínico de




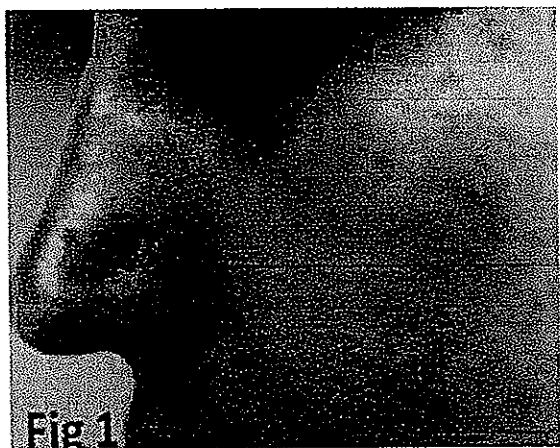


DERMATOSE BOLHOSA IGA LINEAR

Correta

Pergunta: 21

As lesões eritemato-infiltradas representadas nas figuras 1, 2 e 3 surgiram concomitantes há 30 dias numa mulher de 24 anos. São assintomáticas e persistentes. O exame anatomopatológico esta representado na figura 4. O diagnóstico correto é



LÚPUS ERITEMATOSO CUTÂNEO SUBAGUDO

Correta

Pergunta: 22

A dermatose representada nas figuras anexas acomete um garoto de 8 anos, desde os 4 anos de idade. O exame anatomopatológico mostrou ortoqueratose, paraqueratose e acantose irregular com intensa espongiose. O diagnóstico correto é

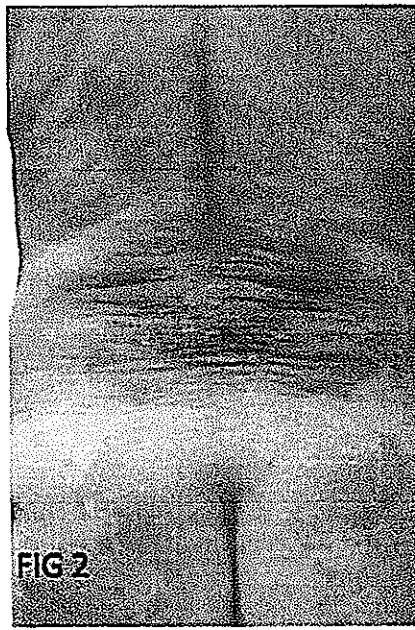
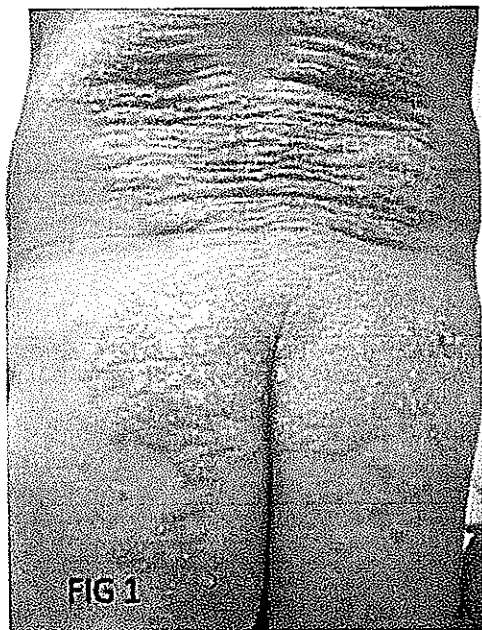

DERMATITE ATÓPICA

Correta

Pergunta: 23

O paciente apresentado na figura 1 foi submetido a tratamento sistêmico e após 8 semanas obteve-se o resultado da figura 2 e após 16 semanas o apresentado na figura 3. Baseado nestas informações, assinale a alternativa CORRETA:



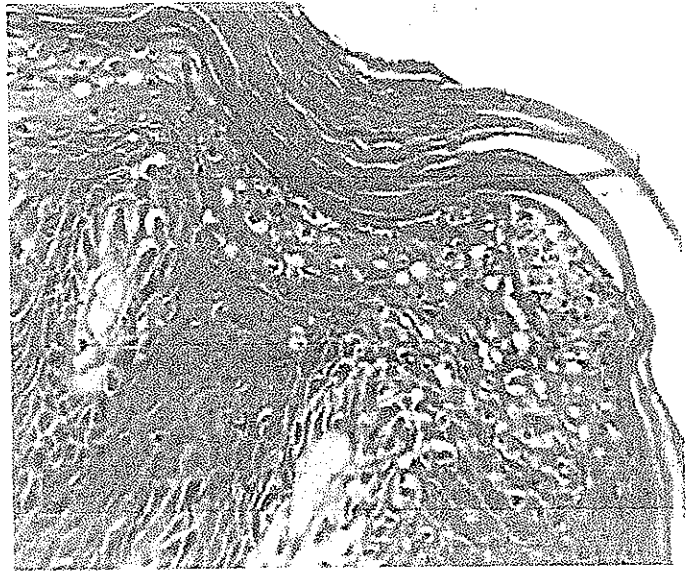
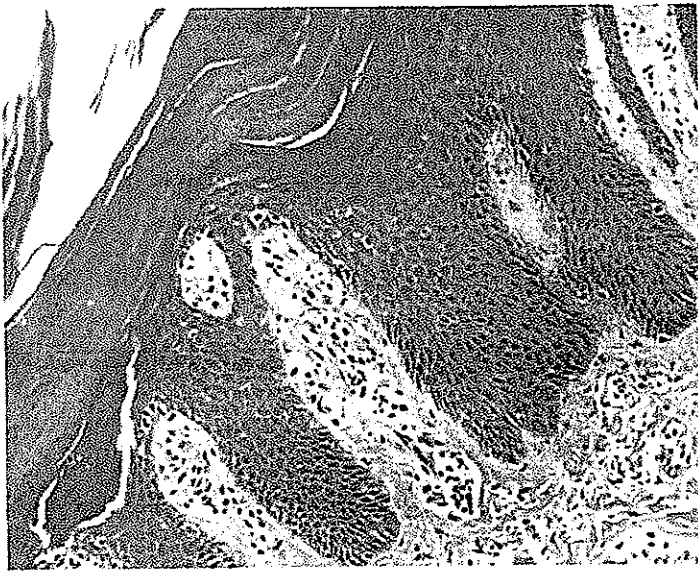
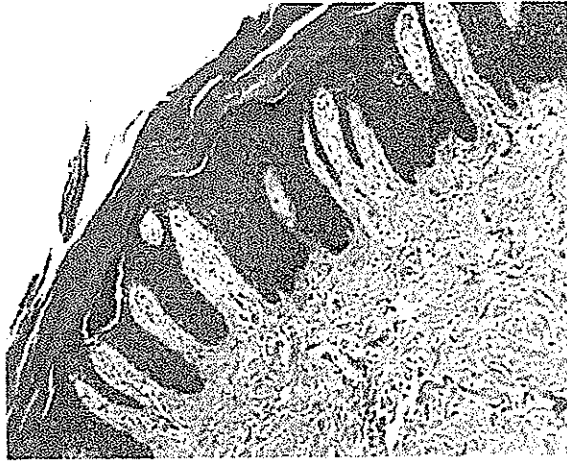
- O PASI 75 não pode ser representado na figura 3
- O PASI da lesão representada na figura 1 é maior do que 10
- O PASI não se aplica a lesão da figura 1
- O PASI maior que 90 esta representado na figura 2

O PASI da lesão representada na figura 1 é maior do que 10

Correta

Pergunta: 24

Este exame anatomopatológico permite o diagnóstico de

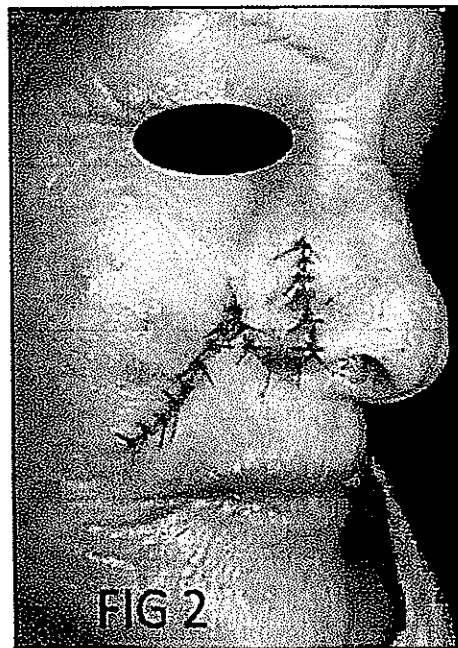
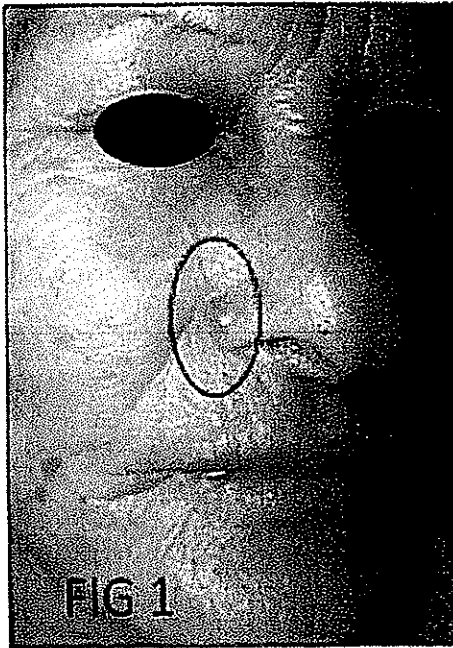


PSORÍASE

Correta

Pergunta: 25

Paciente de 72 anos tem carcinoma basocelular nodular na asa nasal direita (figura 1). Qual o tipo de reconstrução (figura 2) foi utilizada para corrigir o defeito cirúrgico?



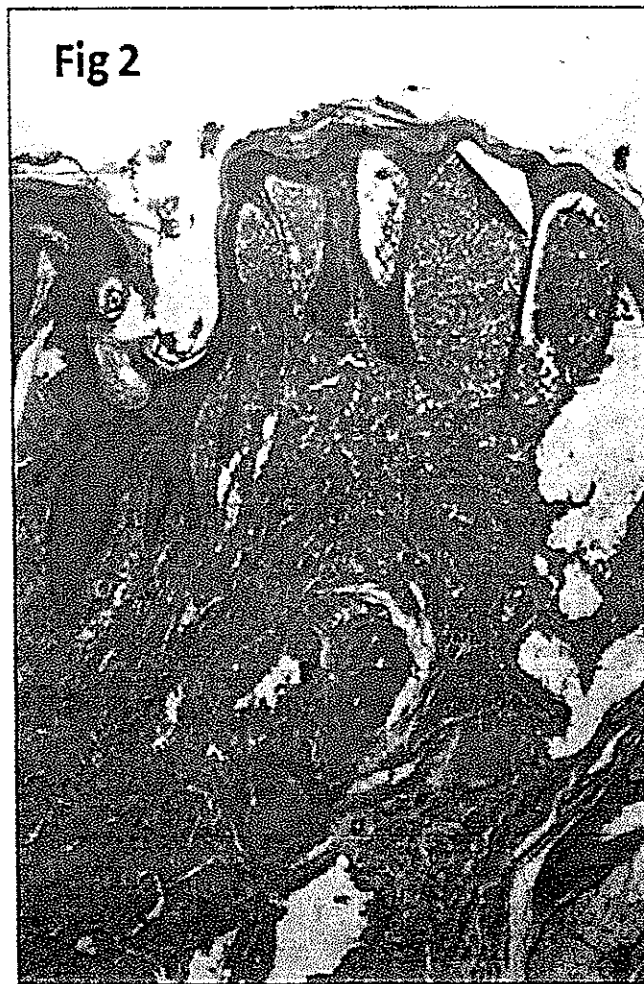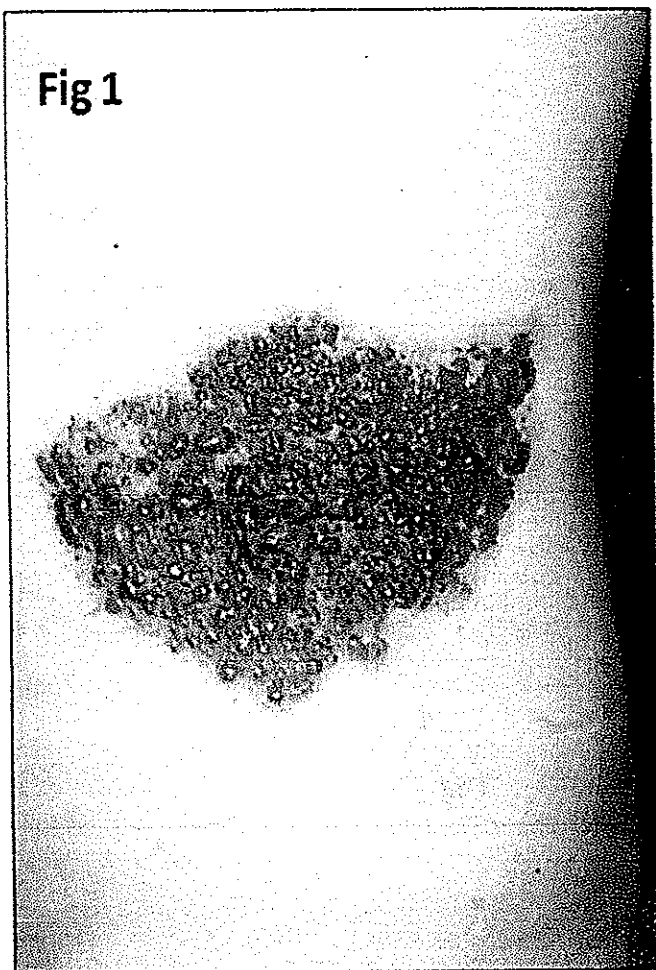- Retalho de rotação
- Retalho de interpolação
- Retalho de transposição
- Retalho de avanço

Retalho de transposição

Correta

Pergunta: 26

Paciente masculino, 20 anos, tem lesão vinosa congênita, que sangrava aos mínimos traumas e com banhos de imersão (figura 1). O quadro histopatológico está representado na figura 2. O diagnóstico é

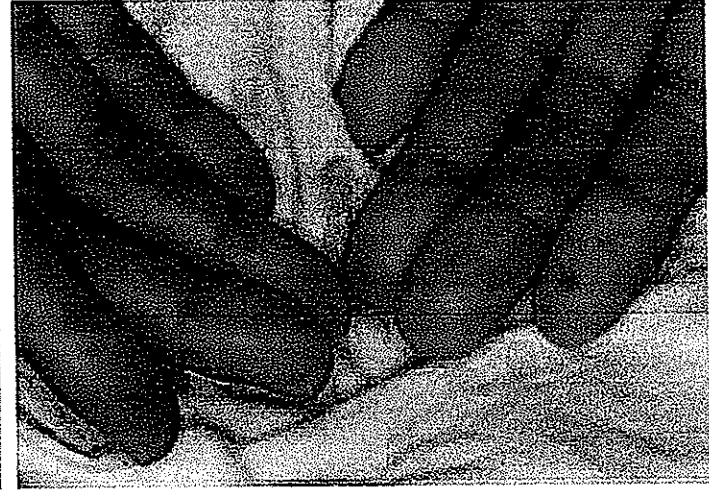
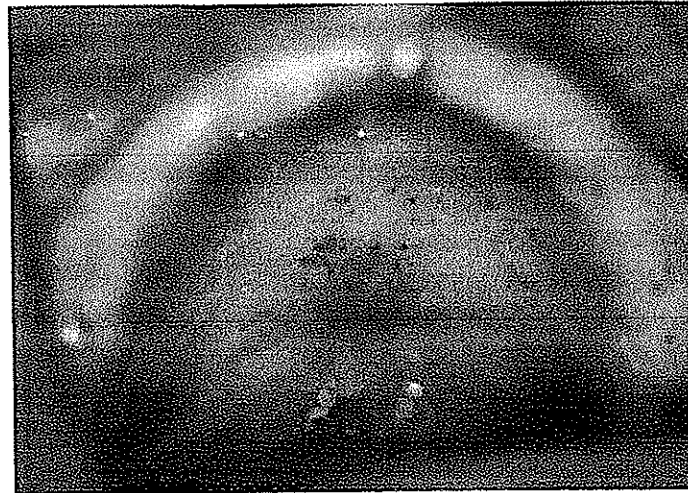
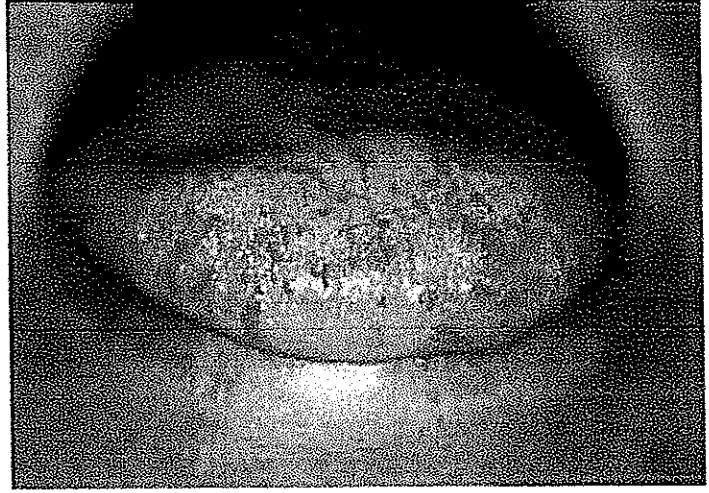
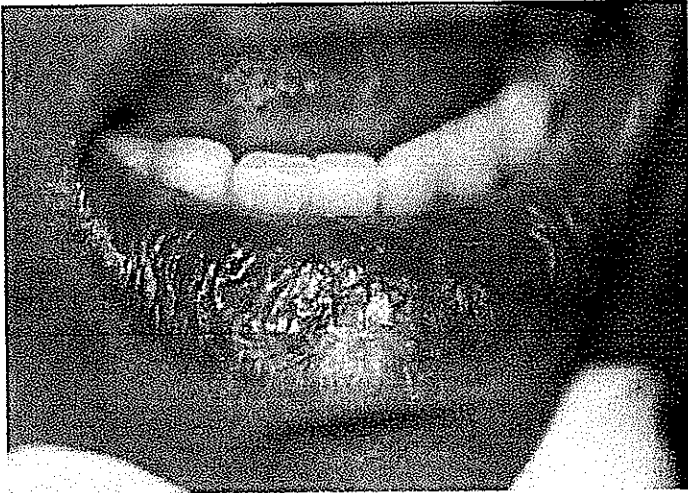


HEMANGIOMA VERRUCOSO

Correta

Pergunta: 27

Paciente masculino tem episódios de epistaxe profusa há muitos anos. A tomografia computadorizada mostrou alterações sistêmicas compatíveis com as lesões cutâneo-mucosas demonstradas. O diagnóstico é

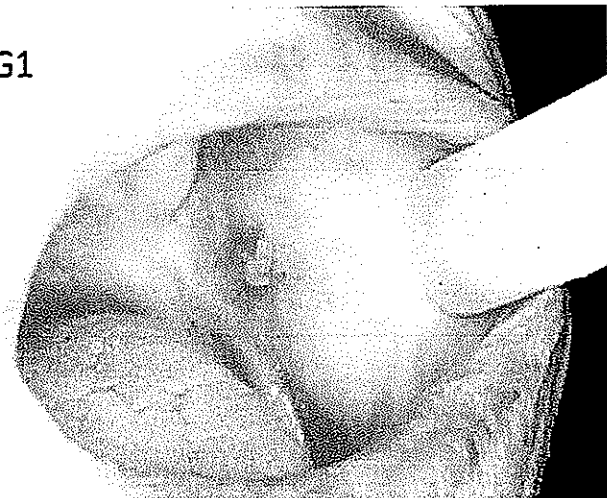

TELANGECTASIA HEMORRÁGICA HEREDITÁRIA	Correta
DOENÇA DE RENDU OSLER WEBER	Correta

Pergunta: 28

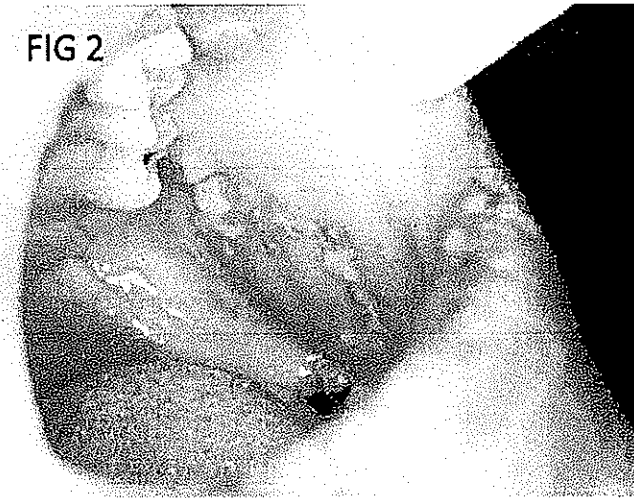Pacientes sem comprometimento sistêmico têm lesões exclusivas da mucosa oral (figuras 1 e 2) com as suas respectivas imunofluorescências (IFD). Respectivamente os diagnósticos são:

FIG1



IFD (+) para IgG, C3 e fibrinogênio na junção dermoepidérmica

FIG 2



IFD (+) para IgG entre os queratinócitos

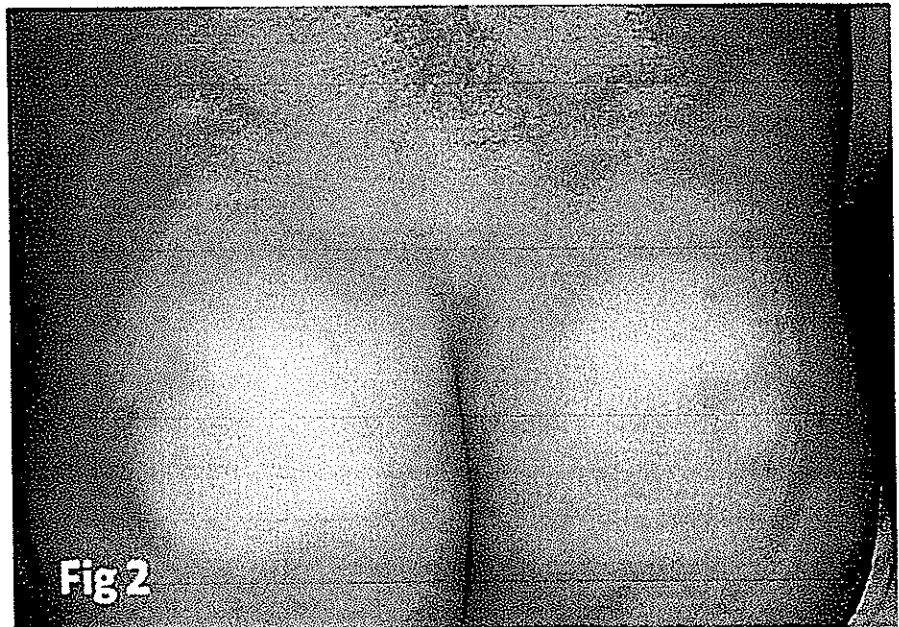
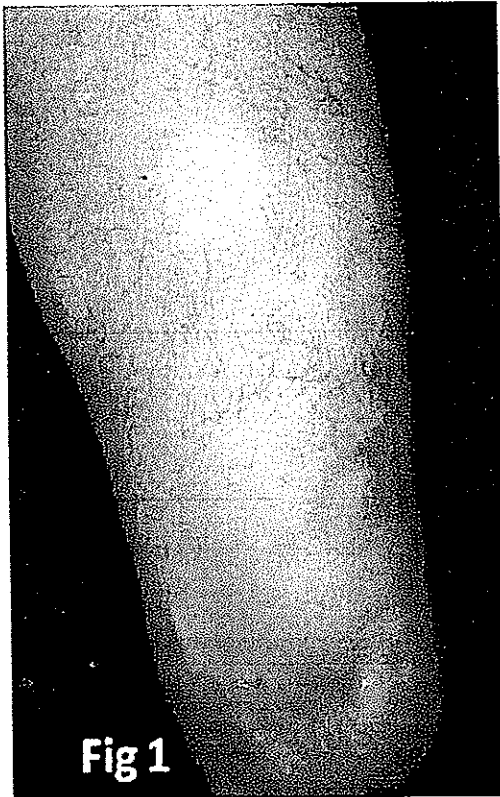
- Penfigóide bolhoso e pênfigo benigno familiar
- Penfigóide bolhoso e penfigóide das mucosas
- Pênfigo vulgar e dermatite herpetiforme de Duhring-Brocq
- Penfigóide das mucosas e pênfigo vulgar

Penfigóide das mucosas e pênfigo vulgar

Correta

Pergunta: 29

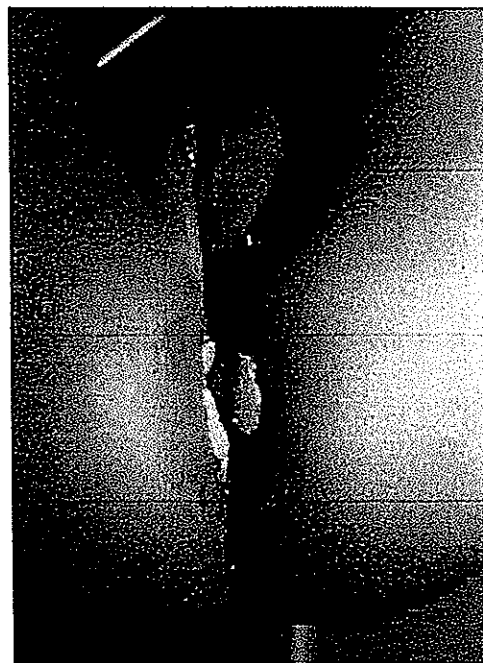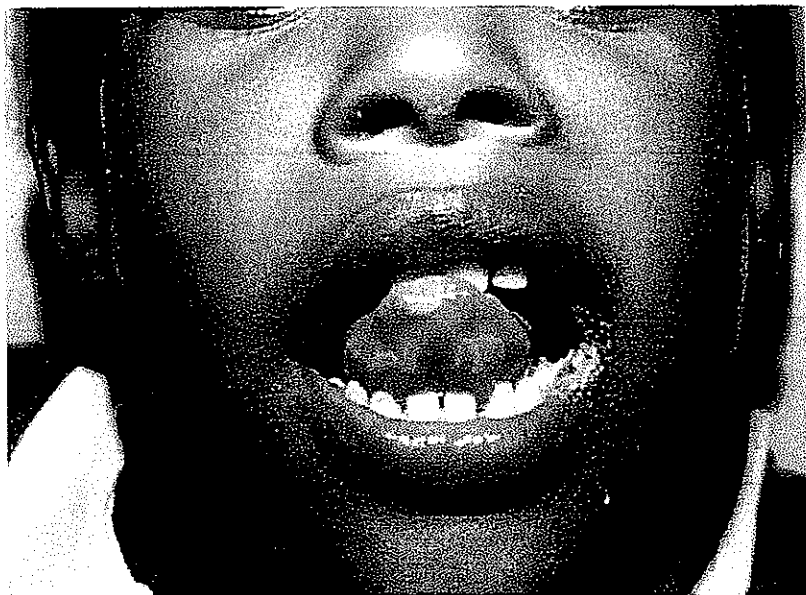
Frente ao quadro clínico apresentado nas figuras 1 e 2, o exame clínico primordial para o diagnóstico é



TESTE DA SENSIBILIDADE	Correta
PESQUISA DA SENSIBILIDADE	Correta

Pergunta: 30

Criança apresenta há 1-2 meses lesões orogenitais. Assinale o exame laboratorial prioritário para o seu diagnóstico:



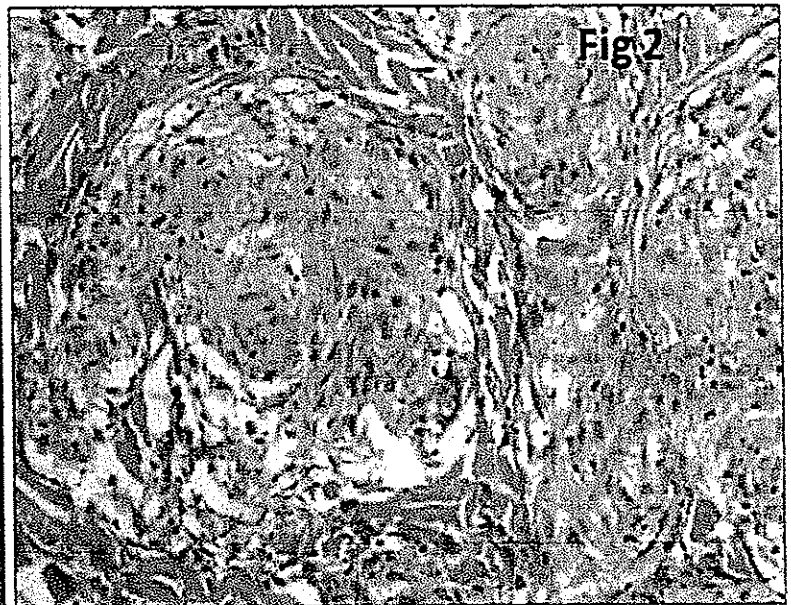
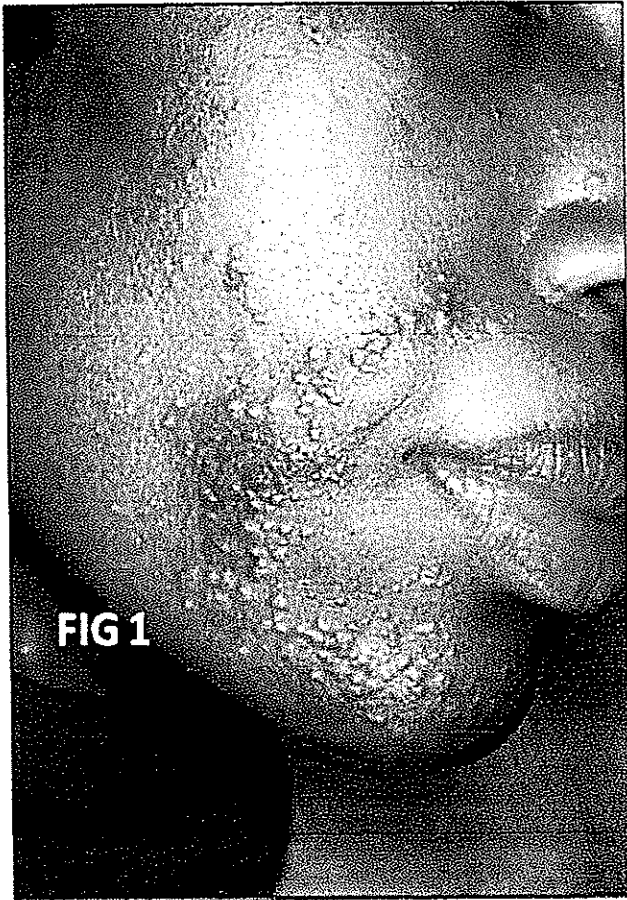
- FAN
- VDRL
- PCR para HPV
- ASLO

VDRL

Correta

Pergunta: 31

Paciente feminina, 39 anos, apresenta as lesões (figura 1) de início insidioso, assintomáticas, cujo histopatológico encontra-se demonstrado figura 2. O diagnóstico é


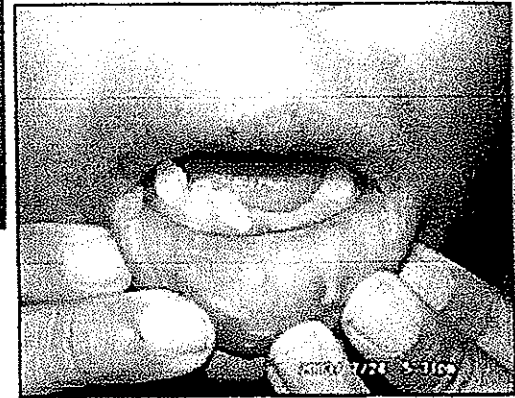
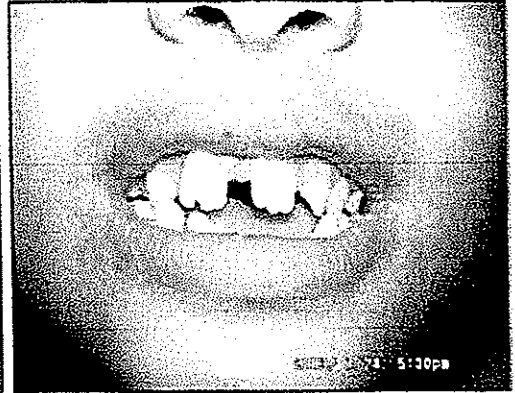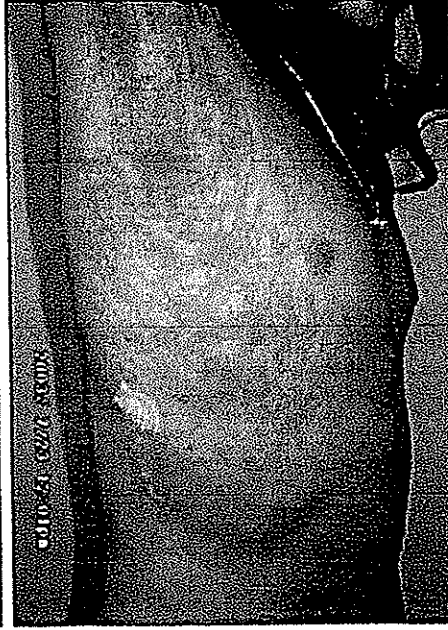
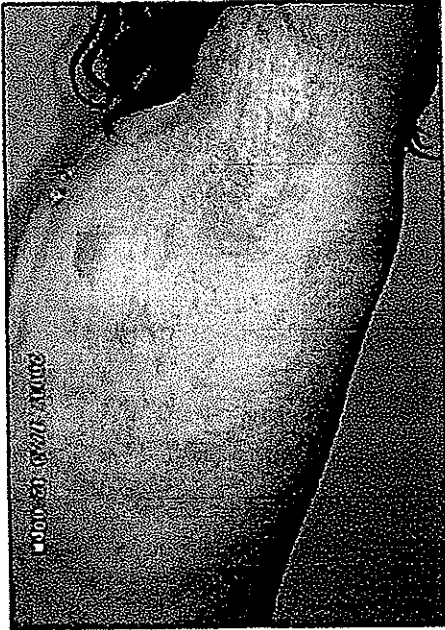

SARCOIDOSE

Correta

Pergunta: 32

Paciente feminina, de 11 anos, tem lesões hipercromicas lineares reticuladas e com dentes conóides que permitem o diagnóstico de



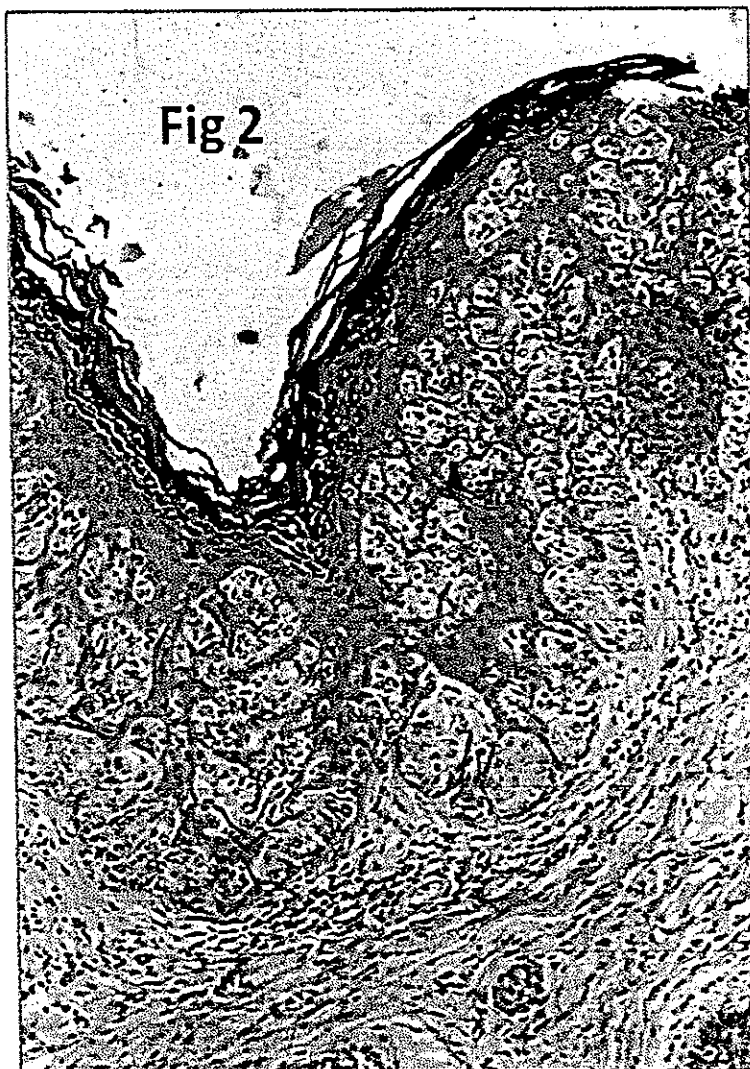
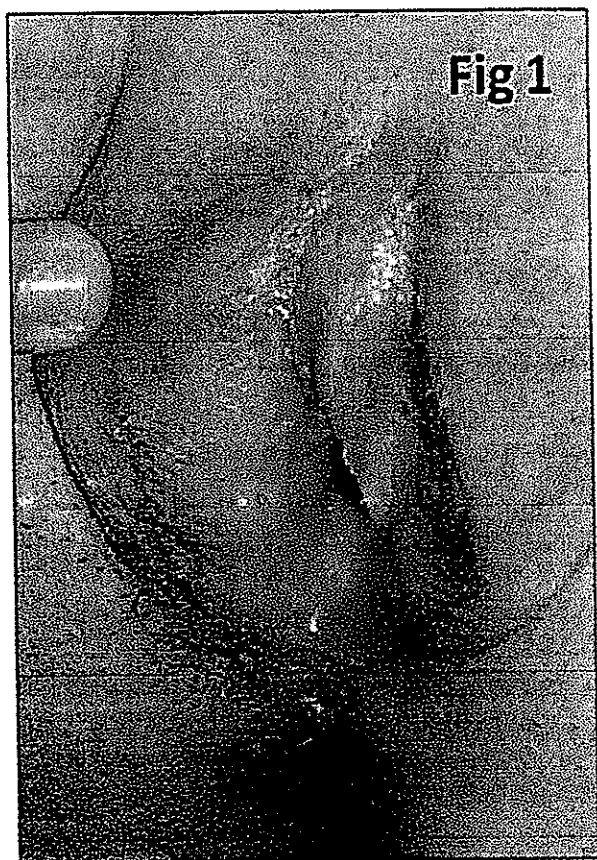
INCONTINÊNCIA PIGMENTAR

Correta

Pergunta: 33

Paciente de 74 anos tem história prévia de prurido vulvar crônico, seguido do aparecimento das lesões demonstradas na figura 1 (grandes lábios). O quadro histopatológico esta representado na figura 2, permitindo o diagnóstico

.....

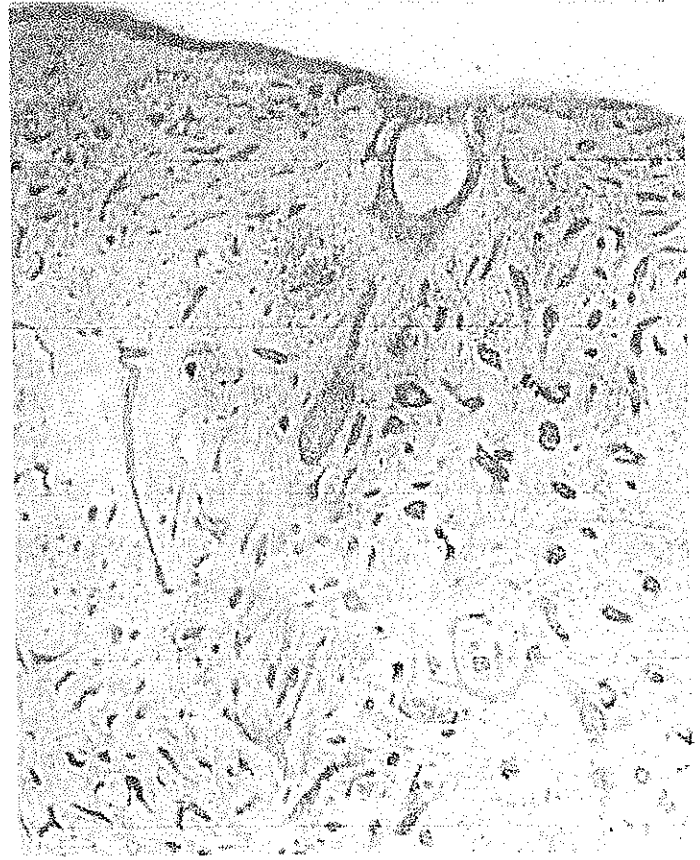
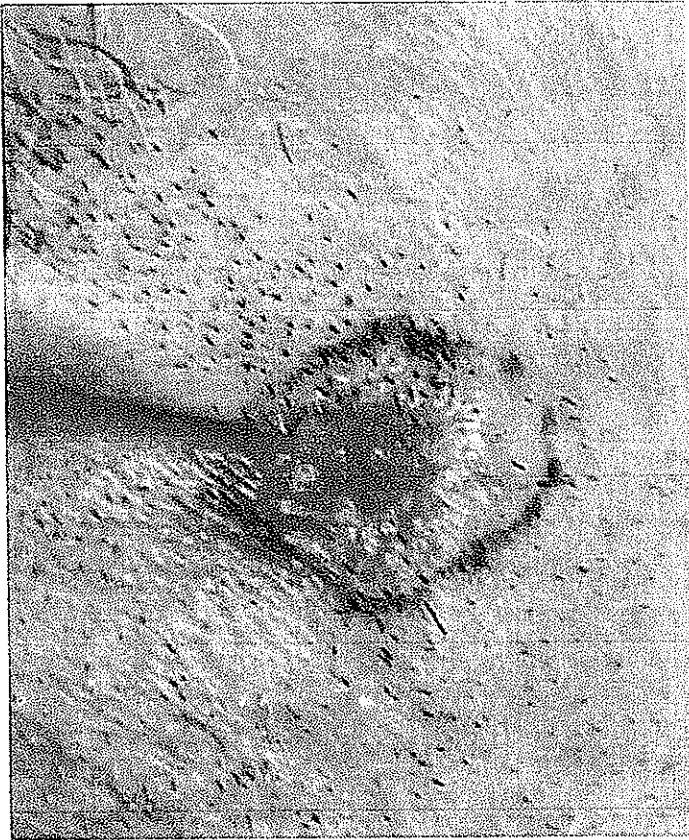


DOENÇA DE PAGET VULVAR

Correta

Pergunta: 34

A conduta de eleição para o tratamento deste paciente é

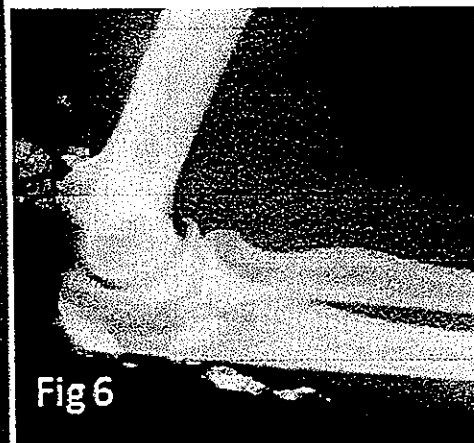
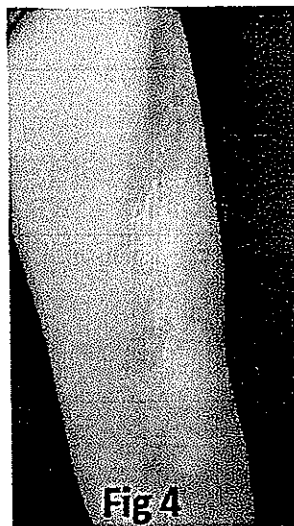
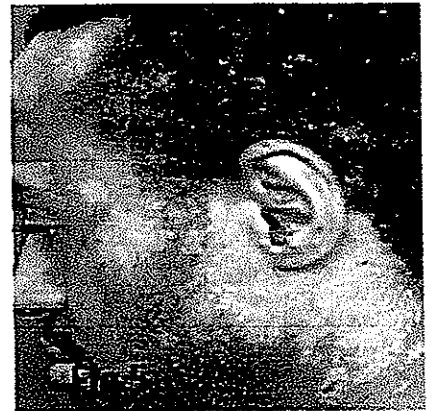
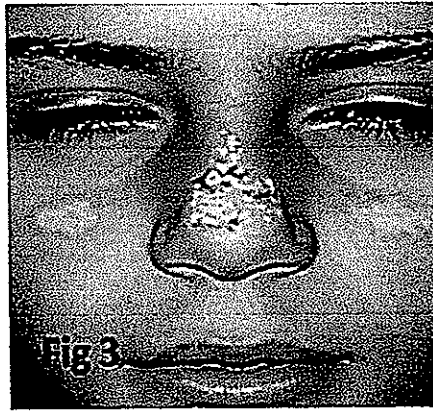
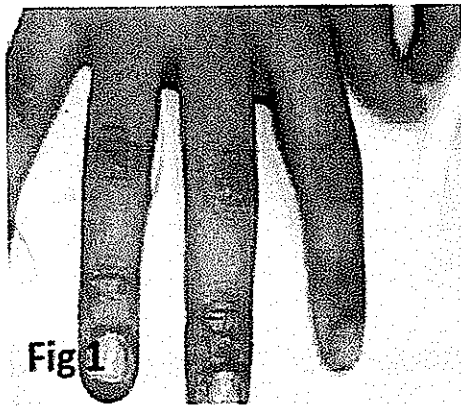


CIRURGIA MICROGRÁFICA

Correta

Pergunta: 35

Quais dessas figuras fazem parte de uma mesma doença?



- 1, 2, 6
- 2, 4, 5, 6
- 1, 2, 4, 5
- 3, 5, 6

1, 2, 6

Correta

pergunta: 36

o substrato anatomopatológico mostrado nas figuras 1 e 2 evidencia

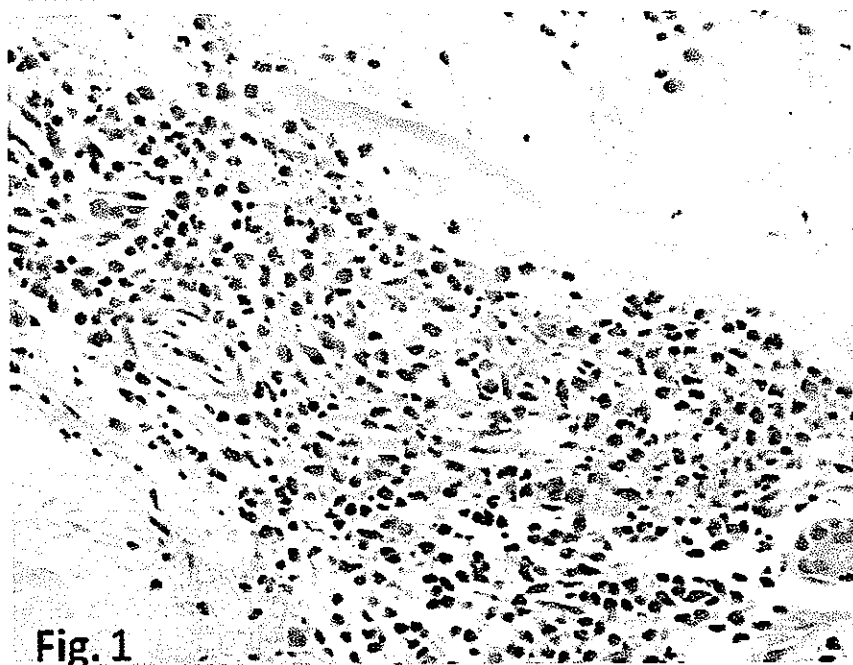


Fig. 1

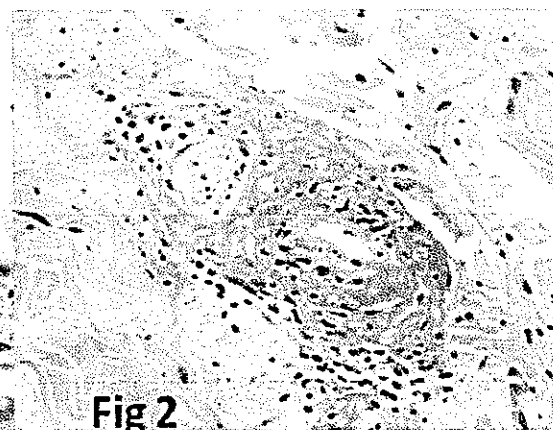


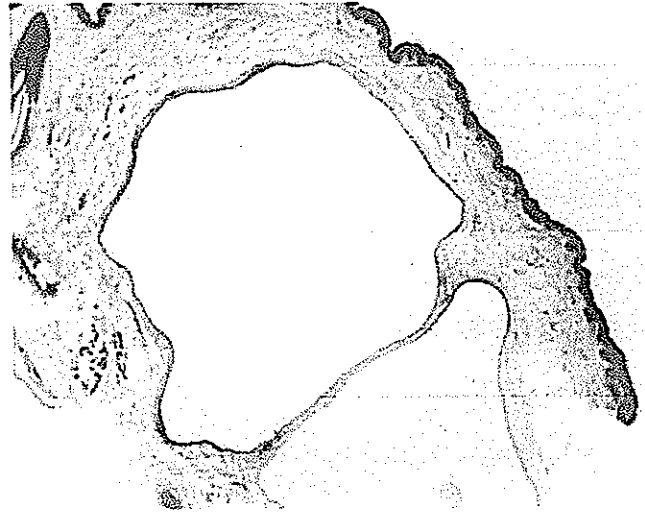
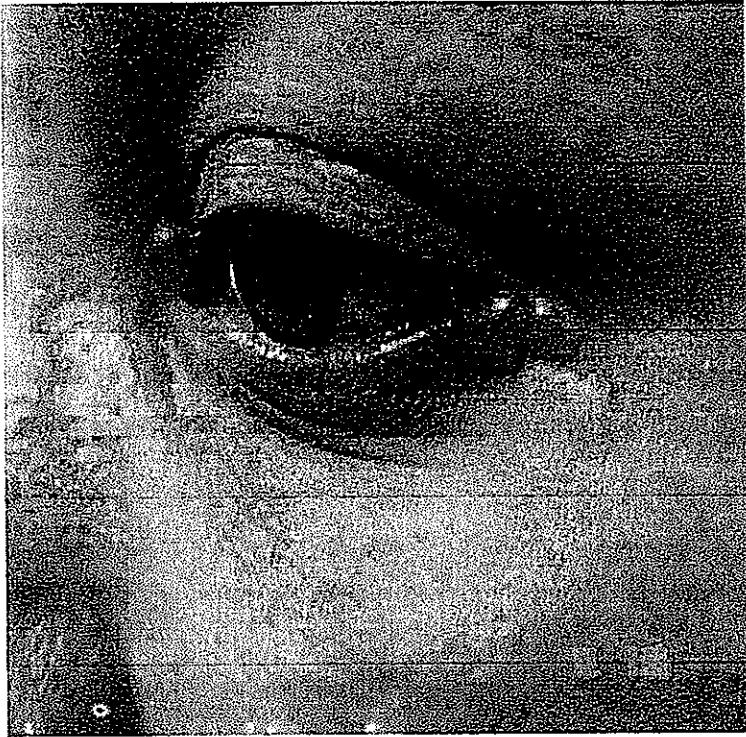Fig 2

VASCULITE EOSINOFÍLICA

Correta

Pergunta: 37

A correlação anátomo clínica permite o diagnóstico de



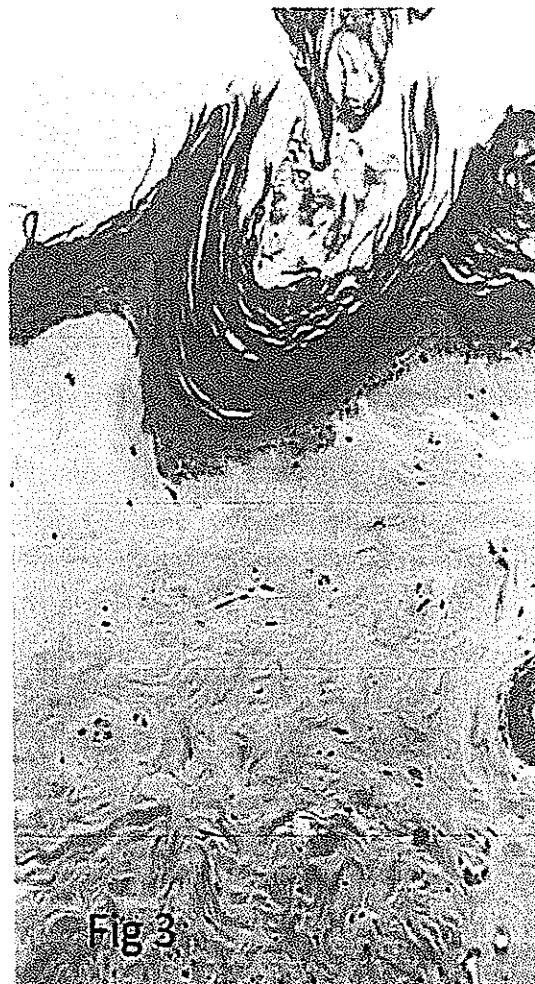
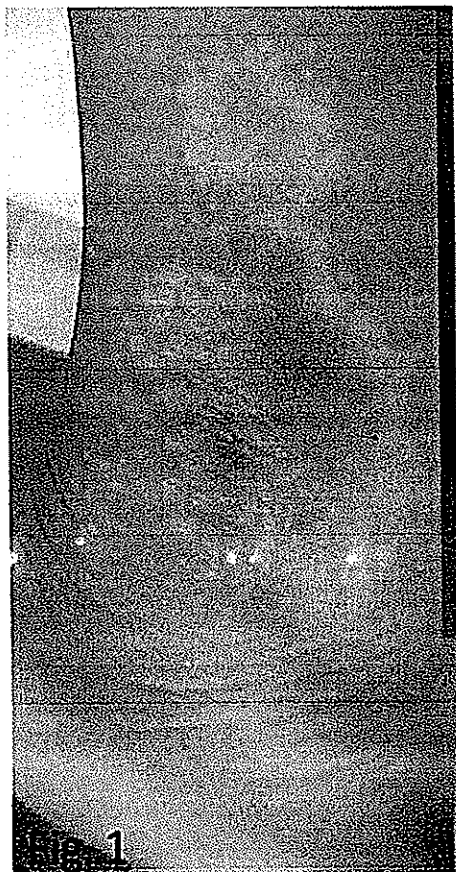
HIDROCISTOMA

Correta

Pergunta: 38

Paciente jovem apresenta as lesões mostradas na figura 1. Assintomáticas.

O histopatológico é demonstrado nas figura 2 e 3. O diagnóstico é

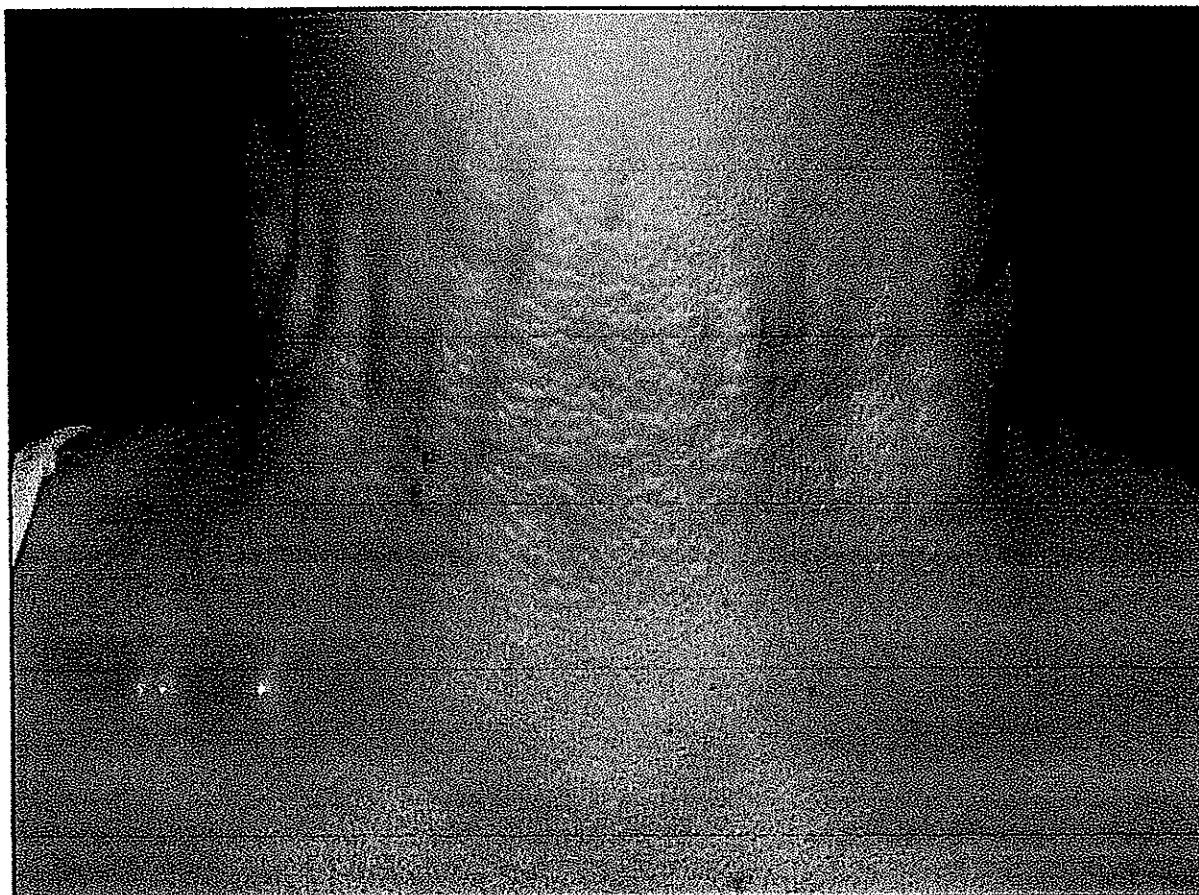


LÍQUEN ESCLEROSO E ATRÓFICO

Correta

Pergunta: 39

Paciente feminina, 38 anos. Avalie a lesão mostrada na figura acima, e dê o diagnóstico

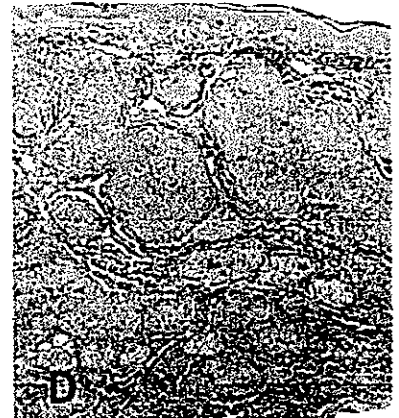
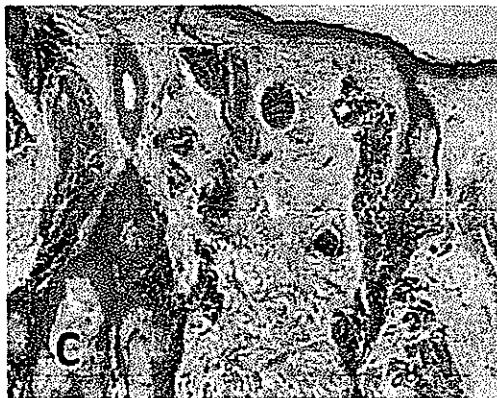
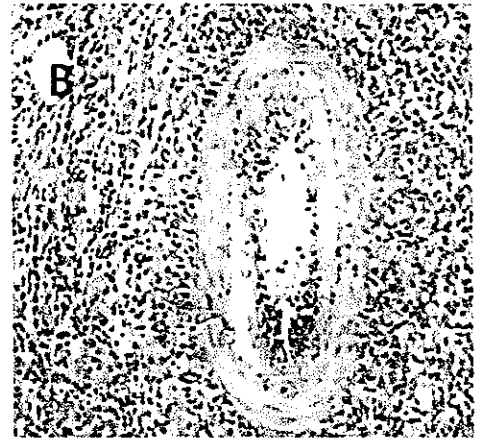

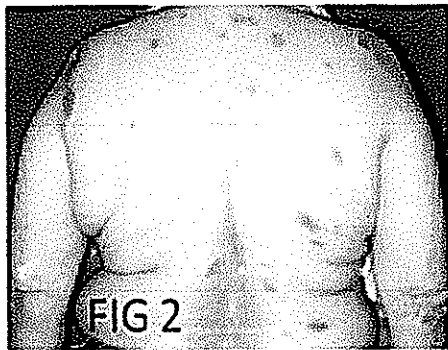



PSEUDOXANTOMA ELÁSTICO

Correta

Pergunta: 40

Paciente de 55 anos, feminina, demonstrada nas figuras 1 e 2, apresenta CT de tórax com adenomegalia mediastinal. As pesquisas para micobactérias e fungos resultaram negativas. Qual o histopatológico que melhor representa a paciente descrita?



- C
- B
- A
- D

D

Correta